Un caso de absceso circunscripto primitivo de la esclerótica (con presentación del paciente)

POR EL DOCTOR M. MENACHO

Dolores S. Martínez, de 15 años, natural de Moradé (Alicante), de oficio modista, habitante en Barcelona, acudió a mi Dispensario el 14 de junio de 1917, acompañada de su madre, que proporciona los siguientes antecedente: La muchacha ha disfrutado siempre de excelente salud, salvo ligeras indisposiciones sin importancia; no ha sufrido enfermedad alguna del aparato visual, ni experimentado molestias en el desempeño de su oficio.

Hace dos meses se apercibieron casualmente de que existía un ligero abultamiento del ojo derecho, que se acentuaba al dirigir la mirada hacia abajo, y tenía el tamaño que se dirá al proceder a su descripción, pues desde que se apercibieron de ello no ha cambiado de aspecto y se mantiene estacionario. La intervención de la familia se limitó a mirar y a palpar el abultamiento, sin osar levantar el párpado por temor a lo que pudiera ocurrir, y como no era doloroso ni molesto, tampoco se decidieron a consultar, por temor a lo que pudieran decirles, permaneciendo perplejos hasta que por fin decidieron acudir a consultarme.

ESTADO ACTUAL

Dolores S. es una muchacha bien desarrollada, gruesa, de aspecto sano, cutis limpio, cabello abundante, boca bien conformada, dientes normales (aunque los incisivos y los caninos resultan algo torcidos por exceso de crecimiento). No tiene infartos ganglionares; está bien menstruada; disfruta de buena salud; tiene un carácter jovial; está encantada de la vida, pero... pero hace 2 meses se apercibió casualmente de un abultamiento que sobresale de la parte alta del globo ocular derecho, y aunque no le haya causado ni un momento de malestar ni resulte doloroso a la presión, le produce una ligera alarma.

ESTADO LOCAL

Cuando, con los ojos cerrados, los dirige al frente, apenas se nota desigualdad en los párpados; tan sólo queda menos profundo el surco del párpado superior derecho; pero si dirige los ojos hacia abajo, entonces parece como si un tumorcito del tamaño de media avellana levantase la parte interna del párpado superior.

La exploración digital confirma lo dicho y demuestra además que el tumor tiene una forma redonda, de consistencia *algo más dura* que la del globo ocular, y que la presión resulta indolora.

Abiertos los párpados y haciéndola mirar de frente, no se distingue el tumor mas que por empujar algo adelante el cartílago tarso superior; pero si mira forzadamente abajo y levantamos el párpado, aparece un abultamiento redondeado cuya extremidad superior no llega a descubrirse, y nos permite explorarlo más ampliamente. El tumor tiene un perímetro perfectamente circular; mide 9 milímetros de diámetro y dista 4 milímetros del limbo escleral. Su borde es algo pronunciado y la parte más culminante del abultamiento debe sobresalir unos 5 milímetros de la curvadura normal del resto del ojo, viniendo a representar media esfera de pequeño diámetro enclavada en otra esfera de diámetro mayor. Su color es análogo al de la esclerótica que le circunda, y aunque no tiene vascularización dispuesta especialmente, no obstante, la conjuntiva y en particular el tejido subconjuntival que le cubren están más vascularizados, pero repito, sin que den la impresión de disposición especial adaptada al tumor. La tensión del ojo es normal. La presión sobre el tumor mediante los dedos, produce la sensación de un cuerpo semiduro, algo elástico, que se hunde en un cuerpo semiblando. Si la presión se ejerce mediante una sonda, se deprime la superficie del tumor independientemente de la superficie del ojo, produciendo la impresión de una colección quística, dura e indolora. La conjuntiva cubre al tumor sin adherirse a él, y como ya llevo dicho no presenta disposición especial de sus vasos, con vistas al tumor, aunque están algo dilatados. El movimiento del globo ocular no sufre modificación sensible a consecuencia del tumor, ni provoca diplopía en los movimientos más extremos.

El iris es de color gris-azulado, del mismo matiz en ambos ojos; las papilas son algo pálidas pero

normales; los fondos poco pigmentados (en armonía con el color castaño claro del cabello), y la pigmentación resulta irregular, con tendencia a revestir la forma radiada meridiana, pero sin que exista diferencia entre los dos ojos, aun llevando la exploración a las porciones más inmediatas a los procesos ciliares, sobre el punto en que asienta el tumor, es decir, que éste no ha provocado reacción vascular en la región uveal sobre la que se apoya.

Los reflejos pupilares directos y ginérgicos, se conservan normales. La visión es también normal. (Em. V=1) en ambos ojos.

Añadiré que la transiluminación demostró que el tumor no proyectaba sombra alguna que le diferenciase de la transparencia normal del globo ocular

ESTADO GENERAL

He dicho ya más arriba que el aspecto de la muchacha era perfectamente satisfactorio, y añadiré, que esto no obstante, reconocí el aparato respiratorio y hallé una zona de inspiración ruda en la cara anterior del vértice, izquierdo y en el resto de ambos vértices, atelectasia, lo cual debe obeceder a la vida sedentaria a que se ve constreñida por su oficio; pero afirman su familia y ella, que ni tose ni tiene propensión marcada a costiparse.

Por lo demás, las demás funciones, según dicen, se efectúan con toda normalidad.

Puesto en el caso de tomar una resolución, empecé pasando en revista las diferentes lesiones de que pudiera tratarse, y me fijé en el diagnóstico de quiste o *absceso de la esclerótica*, y propuse una punción exploratriz, que fué aceptada el 22 de junio y dió por resultado la salida de dos gotitas de

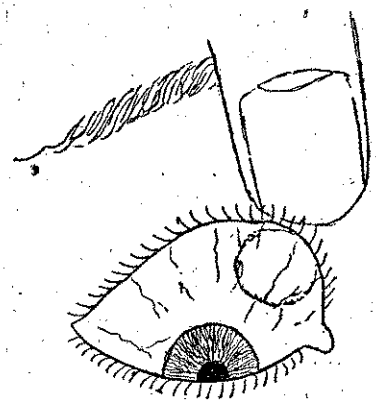

Fig. 1.ª

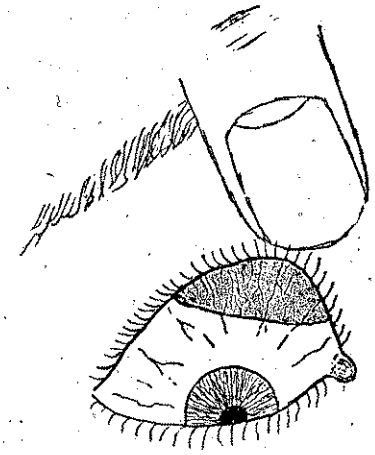

Fig. 2.ª

pus, que analizado en el acto, en mi laboratorio, demostró que estaba en absoluto exento de gérmenes; que se trataba, en definitiva, de pus aséptico.

Así las cosas, y convencido de que no existía peligro en su dilatación, y en cambio podía haberlo abandonándolo a su apertura espontánea, procedí a operarla tres dí as más tarde, en la siguiente forma:

1.º Incisión de tres milímetros con un cuchillete de Graefe.

2.º Sondaje con un estilete olivar llevado delicadamente en diversas direcciones, que me permitió comprobar que la cavidad era por lo menos de seis y quizá de siete milímetros de diámetro.

3.º Escisión de un milímetro de esclerótica de uno de los bordes de la incisión, para mantener abierta la cavidad.

La incisión dió salida a una gruesa gota de pus blanco-amarillento, del tamaño de un guisante de pequeño tamaño, quedando vaciado el abscesito.

A la mañana siguiente procedí a la curación y abrí con un estilete cónico la herida, que estaba aglutinada, saliendo de su interior una pequeñísima porción de serosidad puriémula sin mezcla alguna de sangre. A los 4 ó 5 días aun pude sondar la cavidad del absceso, que vino a quedar cerrada al décimo día.

Durante el proceso de cicatrización se inició la hiperemia de los tejidos que ocupaba el absceso y una infiltración difusa de los mismos, que fué acentuándose a pesar del empleo sostenido de la adre-

nalina, y que aun subsiste, como podéis ver examinando la paciente. Por cierto que, a juzgar por la zona que ocupa el enrojecimiento, parece que se ha tratado de una lesión mayor de la que en realidad ha existido; por otra parte, sería imposible reconstituir un diagnóstico retrospectivo juzgando sólo por el aspecto actual.

Acompaño un esquema de tamaño natural hecho concienzudamente por mí antes de la operación (fig. 1) y otro esquema tomado el día 21 del corriente (fig. 2) Por el esquema juzgaréis cabalmente de la situación y aspecto del tumor. La zona de infiltración ocupa unos 12 mm en el sentido sagital y 16 y medio mm. en el ecuatorial como indica el esquema fig. 2. A juzgar por la marcha seguida hasta la fecha, se puede augurar que la infiltración subsistente en la actualidad irá cediendo, aunque presumo no desaparecerá del todo. Dicha infiltración comprende la esclera y el tejido episcleral, y así como antes de la intervención no existía diferencia alguna de coloración entre la esclera de la región del absceso y la circundante, actualmente la diferencia es muy marcada y sería perfectamente indiagnosticable a no haber seguido paso a paso la evolución del proceso.

No entraré a discutir el hecho en cuestión; mi propósito ha sido presentaros la muchacha para que fijéis vuestra atención en un caso rarísimo, para mí único, de *absceso circunscripto primitivo de la esclera*, pues cuando lleve más tiempo de observación será objeto de un trabajo más minucioso.

Sesión Científica del 24 de Noviembre de 1917

PRESIDENCIA: DOCTOR CARULLA

La parálisis infantil y su propagación en Cataluña

POR EL DOCTOR VIURA Y CARRERAS

Académico numerario

I

SEÑORES:

Accediendo gustosísimo a cortés invitación de mi excelente amigo, doctor Carulla, ilustre Presidente de esta Academia, honrándome al mostrar su deseo de que junto con otros estimables compañeros pediatras, de la misma, expusiéramos nuestra opinión, o *simples impresiones*, sobre la existencia y desarrollo de la poliomielitis de la infancia en la región catalana, no puedo eludir, aunque quizá defraudando las esperanzas de los señores académicos, tomar parte en esta sesión, leyendo unos sucintos *conceptos o notas* acerca de dicho importante tema, pues intentar un estudio completo sería labor ardua y compleja. Indudablemente, ese bosquejo, que espero sea incentivo para otros trabajos de mis consocios, aparecerá para SS. SS. con mengua de datos originales y concepciones novísimas, tarea asaz difícil, en este instante, presintiendo a mis oyentes ávidos de conocer los más recientes avances en la materia, singularmente tratándose del proceso morboso mentado, del cual, que yo sepa, reunimos escaso acopio de investigaciones de anatomía patológica practicadas en nuestro país; ni aparecen publicadas aportaciones experimentales de origen español, respecto al probable agente pató-