Sesión científica del día 21 de diciembre de 1931

PRESIDENCIA DEL DR. PI SUÑER

Bronquiectasia congénita en dos hermanas gemelas.

POR EL DR. LUIS SAYÉ

Los anatómicos admiten cuatro tipos de malformaciones bronquiales: a) La agenesia o hipoplasia pulmonar. b) La bronquiectasia fetal, incluyendo en este capítulo el pulmón poliquístico. c) La formación de bronquios en número incontable. d) Los condromas. Recientemente se han hecho algunas descripciones clínicas de casos de bronquiectasia fetal y en especial de pulmón quístico o poliquístico. Hart y Mayer admiten dos variedades: el pulmón monoquístico o que contiene sólo algunos quistes de tamaño considerable y el pulmón poliquístico que los contiene en gran número. Todo el pulmón, o sólo un lóbulo, o una parte del mismo demuestran una estructura peculiar: no existe la estructura normal, siendo substituída por formaciones quísticas voluminosas o no, recubiertas de un líquido acuoso. Grawitz ha reconocido el origen bronquiectásico de esta lesión al comprobar que la membrana quística está recubierta de epitelio vibratil y en algunas zonas, rodeada de cartílago. Es característica de esta lesión, la falta de pigmento, lo que permite reconocer su caracter en las diversas edades. La figura I reproduce un caso de bronquiectasia congénita de la colección

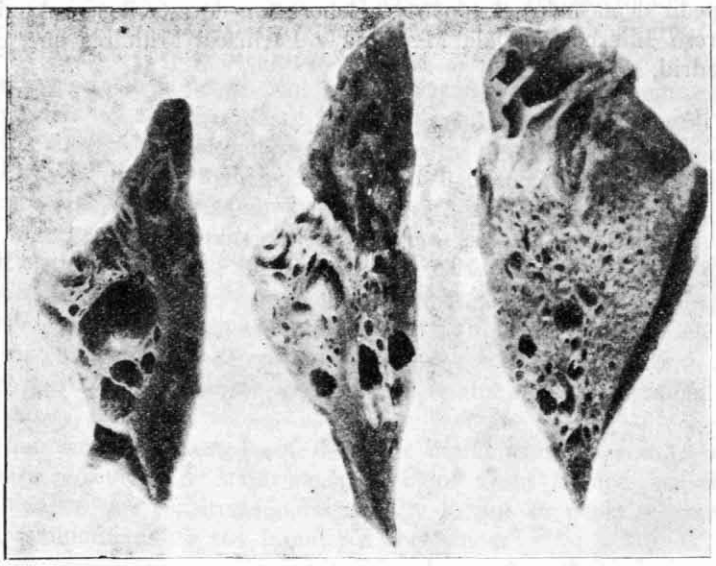

Fig. I. ' Bronquiectasia congénita (observación de Loescke)

del Profesor Loeschke y publicado por Wiese. Se trataba de un feto muerto en el que, al hacerle la autopsia, se comprobó neumotórax en el lado derecho con gran desviación mediastínica, neumopericardio y bronquiectasia congénita del lóbulo inferior derecho. Nótese su aspecto poliquístico y la tenuidad de las paredes de las cavidades.

Estos dos tipos anatómicos, pulmón con quiste, único o no, en escaso número, y el pulmón poliquístico, son los que se manifiestan radiográficamente por el llamado pulmón sacular o en panal y tienen características clínicas especiales que han sido descritas por Herms y Mumme, basándose

en 5 observaciones. Nosotros estudiaremos en un trabajo ulterior las que hemos recogido en nuestra práctica acerca de estos tipos excepcionales.

En esta comunicación resumiremos una observación de bronquiectasia congénita que ofrece entre otras la singularidad de haberla comprobado en dos gemelas con los caracteres que se asignan a los gemelos univitelinos. Recientemente, se han publicado algunas observaciones demostrando la extremada analogía de la patología de los gemelos univitelinos. Diehl ha estudiado las características de 75 pares en medio tuberculoso, 19 univitelinos y 56 bivitelinos. Deduce de su estudio, la casi identidad de los gemelos univitelinos ante la infe ción tuberculosa especialmente en las primeras edades de la vida, mientras que en los bivitelinos aumenta con la edad. Deduce el autor, que no puede ponerse en duda la influencia que ejercen las condiciones hereditarias en el proceso tuberculoso.

La observación a que nos referimos es la siguiente:

Josefa y Milagros C. 18 años.—Padres sanos. Han sido 14 hermanos, tres murieron de neumonía, dos a 19 años, uno a 3. El pasado patológico de las dos hermanas ha sido el siguiente:

Fig. 2

Fig 3

JOSEFA		MILAGROS	
4 años	tos ferina.	tos ferina.	Procesos de intensidad y duración idéntica.
6 "	sarampión.	sarampión.	
10 "	parotitis.	parotitis.	
10 "	otitis media supurada.	—	
11 "	albuminuria 2-3 meses.	?	
13 "	menstruación.	—	
14 "	—	menstruación.	
18 "	herpes labial.	herpes labial Aparición el mismo dia.	

Resulta de estos datos la gran analogía de los procesos infectivos, no sólo por su aparición, sino por su intensidad y duración. Josefa ha tenido una otitis que no ha sufrido su hermana. No poseemos datos acerca de si la albuminuria se produjo en las dos.

Aparato respiratorio.

Dice la madre que "nacieron con tos y han tosido siempre". Durante la primera y segunda infancia la tos era intensa, con expectoración abundante, nunca fetidez ni crisis febriles. Desde que menstruaron la tos y lo espectoración han disminuído algo.

Estado actual.

JOSEFA	MILAGROS
49 kilos	56,5 kilos
1 m. 56 cm.	1. m. 59 cm.

Sangre.	Hematies	4.420.000	4.100.000
	leucocitos	6.800	5.000
	Hgb. por 1000 gr.	161	168
	valor globular	1.30	1.46
	neutrófilos	66	68
	eosinófilos	5	2
	grandes monocitos	6	10
	medianos	14	7
	linocitos	9	13
	índice nuclear	286	204
Reacciones serológicas.			
Lues.	Hecht-Muttermilch	Negativa	Negativa
	Calmette-Massol	"	"
	Meinieke (M. K. R.)	"	"
	Kahn	"	dudosa
Tuberculosis.	Reacción al suero fresco (Valtis)	"	negativa
	Reacción al suero inactivo Besredka	"	"
	Vernes resorcina	positiva débil D. 0 25	dudosa D. O. 22

Aparato respiratorio.

Tos con 20.30 cm. de espectoración, no fétida. — Tos con 20.30 cm. de espectoración, no fétida.

Examen físico.

Respiración soplante en el hemitórax izquierdo, estertores catarrales en la base, plano posterior. — Respiración soplante en el hemitórax izquierdo, estertores catarrales en la base, plano posterior.

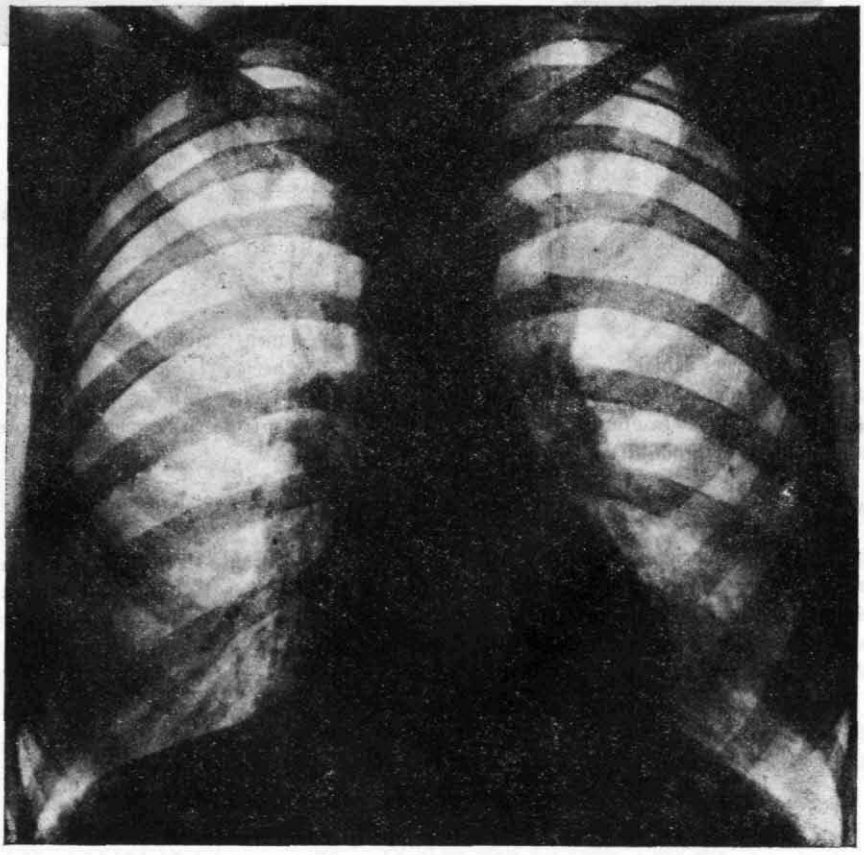

Fig. 4.-Josefa C -21-VII-31

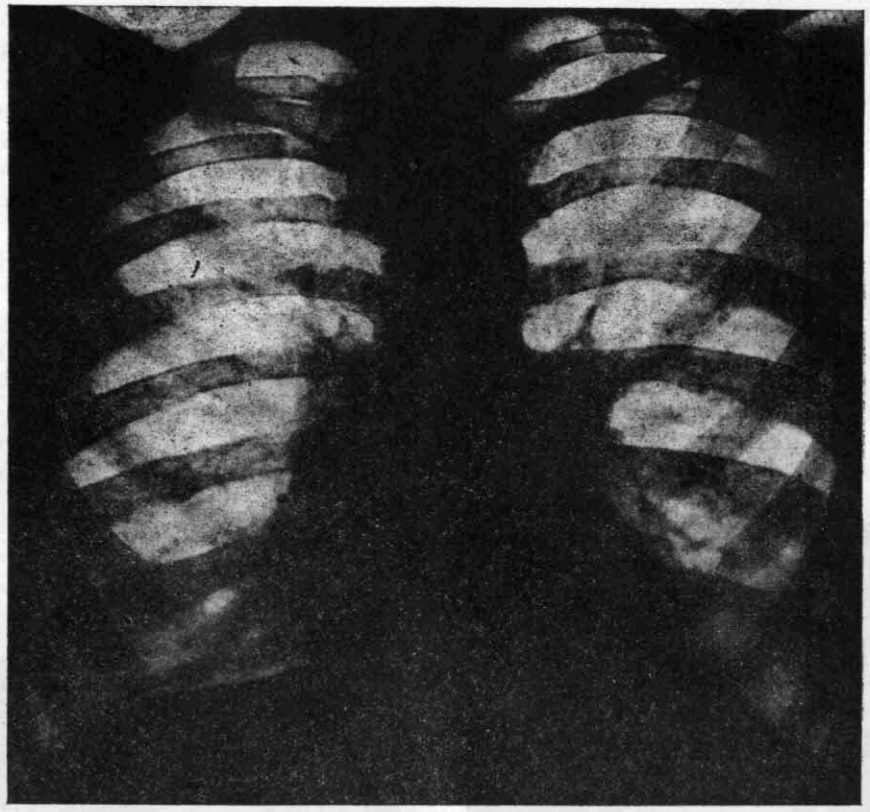

Fig. 5. - Milagros C. - 21-VII-51

Radiografía 2. VII. 31.

Senos pleurales libres.
Hilios: escasos nódulos de volumen pequeño.
Vértices: velo mínimo en los dos. Líneas vásculo-bronquiales bien visibles, con raros elementos nodulares, finos, miliares, en calcificación. En la región hilio-bronquial baja derecha se distinguen las líneas limitantes bronquiales. Esta imagen es mucho más visible en el lado izquierdo, donde en algún punto dibuja figuras anulares.

Senos pleurales libres.
Hilios: con algunos elementos nodulares de tipo mediano.
Vértices: velo mínimo, especialmente en el derecho. Líneas vásculo-bronquiales bien visibles. En el parénquima algunos nódulos miliares en calcificación. En la región hilio-bronquial baja derecha líneas bronquiales engruesadas: en el lado izquierdo, se ven también en forma anormal por conservar los límites paralelos hasta la zona del seno pleural, y en el parénquima alguna sombra localizada.

Estas imágenes ofrecen gran analogía y demuestran una reacción muy parecida del aparato respiratorio a la infección tuberculosa. En los dos casos la respuesta es adenopatía moderada con brote bacilémico discreto y que a juzgar por el tipo de imagen regresiva, es muy probable se haya producido en un tiempo análogo. En cuanto a la imagen bronquial en los dos casos, se comprueban los mismos hechos: predominio manifiesto de la lesión del lado izquierdo: en los dos, participación discreta mínima de la base derecha.

La siembra en agar ascitis ha permitido aislar:

JOSEFA

Bacilos difteroides, neumococos Diplococus capsulatus Lingelsheim.

MILAGROS

Estreptococo, estafilococo, bacilo difteroides. negativo.

Inyección de Lipiodol.

El lipiodol (fig. 6) se ha distribuído en la zona bronquial mediastínica y en parénquima, donde ha quedado retenido en gran cantidad sin dibujar límite preciso alguno. En la zona bronquial mediastínica, una radiografía hecha 21 días después (fig. 8), ha revelado la retención de lipiodol en la base y la existencia de alguna cantidad en las zonas distales. Bronquiectasia tubular.

El lipiodol (fig. 7) se ha distribuído también en dos zonas, broncomediastínica, donde revela la bronquiectasia tubular y en el parénquima, donde, como demuestra la radiografía obtenida 21 días después (fig. 9), existe una porción retenida, pero en cantidad menor que en su hermana.

Se trata, pues, de bronquiectasia congénita tubular. El origen congénito no puede dudarse, los datos anamnésticos son decisivos: "nacieron con tos..." y lo confirma la cronicidad no maligna ni violenta que se comprueba en la mayoría de casos congénitos, y la identidad de tipo anatomo-clínico y la topografía en dos hermanas gemelas. Es de notar también el hecho de que los tres hijos que han muerto han sufrido procesos respiratorios agudos. Es evidente que estos hi-

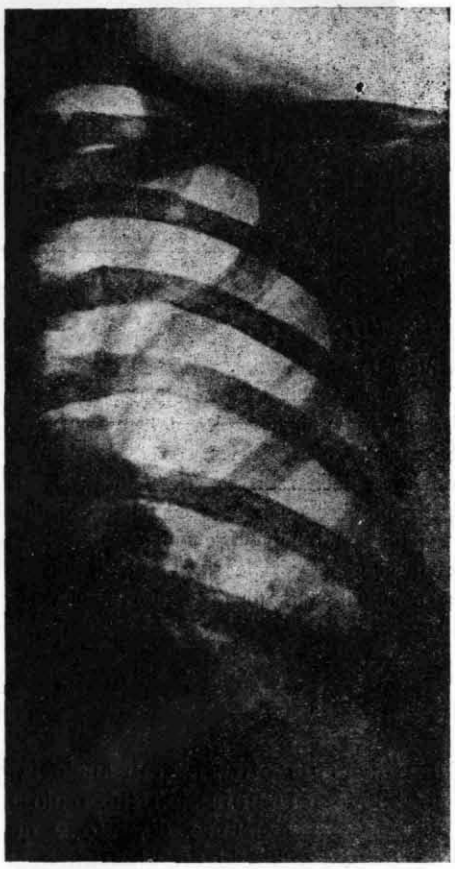

Figs. 6 y 7. - Josefa C. - 5-12-31

jos y los dos que estudiamos han nacido con inferioridades de aparato respiratorio. El examen de los signos que permiten el diagróstico del tipo gemelar, propuestos por Poll, Siemens, Weitz, etc.: examen de la forma y color del cabello, del color de los ojos, de la piel, de las estrias linguales, posición y forma de los dientes, forma de la nariz y labios, manos, etc., nos demuestra

que no encontramos ante gemelos univitelinos. Es pues, este caso, una demostración más de la unidad patológica de los gemelos, de la que existen otras pruebas en la literatura aparte de las aducidas por Diehl. Kretschmer describe el caso de dos hermanas que enfermaron las dos a los 14 años, de tuberculosis renal. D'Almeida estudió dos gemelos tuberculosos. en los que podían superponerse los datos de evolución, de viscosidad de la sangre, de coagulación, velocidad de sedimentación y del electrocardiograma.

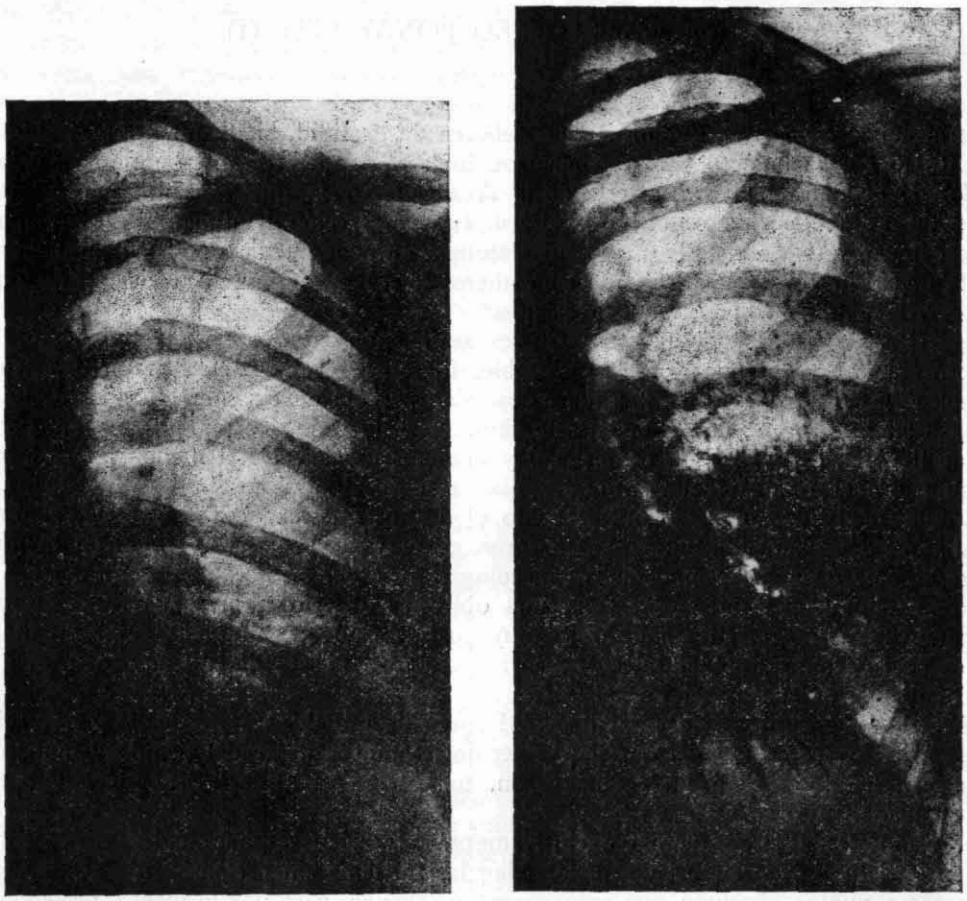

Figs. 8 y 9. - Milagros C. - 18-XI-31.

La opinión de que la bronquiectasia de origen congénito es más frecuentemente de lo que se admite es sostenida por algunos autores y en especial por Sauerbruch. Este caso nuestro tiene en este sentido una significación especial. La forma de bronquiectasia que tienen nuestras enfermas es la banal, la que se comprueba con más frecuencia, el tipo de bronquiectasia retrocardíaca y que, en ocasiones, va acompañada de reacciones de la pleura mediastínica.

En resumen: esta observación demuestra el posible origen congénito de la forma más frecuente de bronquiectasia y la extrema analogía de la patología de los gemelos univitelinos.

BIBLIOGRAFIA

KARL DIEHL.—Die Bedeutung von Vererbung und Konstitution fur die Tuberkulose. Ergebnisse der gesamte Tuberkuloseforschung. Tomo III.

HART Y MAYER.—Handbuch der speziellen pathologischen Anatomie und Histologie. Tomo III, 2.ª parte pág. 468.

WIESE.—Die Bronchiecktasie in Kindesalter. Springer 1927.

HERMS Y MUNNE.—Über kongenitale Bronchiecktasie und Cystenlunge. Brauer's Beitrage. Tomo 77, 1931.