ción de las importaciones de ganado caprino, ovino, bovino y de cerda, examinando mediante la observación y la práctica reglamentaria de las serorreacciones para la fiebre maltesa y el aborto contagioso todas las reses de procedencia sospechosa.

7.ª Que procede fomentar el régimen de Sociedades cooperativas, intervenidas celosamente por las Autoridades sanitarias, para el tráfico de ganados, obtención de leche, e industrias derivadas.

8.ª Que se impone la declaración obligatoria de la melitococia humana, y el fomento de cuanto es menester para el diagnóstico exacto y precoz de esta especie morbosa, y demás enfermedades que con ella forman grupo natural.

9.ª Que las vacunas mixtas, con los antígenos biliados del doctor Domingo, prometen un porvenir muy fructuoso a la profilaxia general mediante la inmunización activa, restringiendo las medidas coercitivas de índole negativa.

Nota de Redacción.—Omitimos aquí, por no creer esencial su publicación, la lista bibliográfica que figura al pie del texto original manuscrito.

Sesión del 29 de noviembre de 1924

Presidencia del DOCTOR RIBAS Y PERDIGÓ

Contribución al conocimiento de la medula roja y al hipertrofiamiento mineral de sus trabéculas óseas

Por el P. Jaime PUJIULA, S. J.

En ciertas investigaciones sobre las células cebadas de la *medula roja* del hueso de ternera, nos sorprendió sobremanera la estructura heterogénea que ofrecían las trabéculas óseas de la esponjosa, en parte tiñéndose y en parte no. El fenómeno nos pareció digno de estudio y de darlo a conocer por el interés que pudiera despertar desde el punto de vista científico, ya teórico, ya práctico.

Ante todo, conviene explicar brevemente la técnica seguida para su estudio, toda vez que de su conocimiento sacaremos datos para la buena interpretación de los hechos. Como quiera que nuestro objeto primario era investigar las *células cebadas*, cuyas granulaciones protoplásmicas basófilas que las caracterizan, son muy sensibles al agua y a los líquidos acuosos, circunstancia que, como hace observar Maximow, por no haberse tenido en cuenta ha inducido a error a muchos, haciendo que considerasen estas células como degeneradas (1); fijamos un fragmento de costilla de ternera en alcohol de 95° que fija y conserva bien dichas granulaciones. Además, queríamos no sólo estudiar las células cebadas en general, cosa que permiten muy bien los frotes, que se obtienen del jugo que por compresión rezuma de la costilla, sino también la misma estructura de la medula roja, viendo y persiguiendo en su propia fuente, así las células cebadas como los demás elementos de la sangre que allí se forman; lo cual no se obtiene sino mediante cortes histológicos. Esto obligó naturalmente a decalcificar el hueso y darle la consistencia de cartílago: entonces es fácil obtener cortes, ya a mano, ya mediante el micrótomo, previa inclusión en algún medio apropiado, que en nuestro caso fué la celoidina. La decalcificación hubo de ser forzosamente por un procedimiento distinto del ordinario (2); porque el procedimiento corriente supone líquidos acuosos que aquí se han de evitar a todo trance, como está dicho. Nosotros no hicimos más que ir añadiendo cada día al alcohol, donde yacía el material, algunas gotas de ácido clorhídrico, hasta que aquél pudo con relativa facilidad ser atravesado por una aguja enmangada.

(1) Conf. Arch. für Mikroskopische Anatomie, Bd. 83, p. 247 y siguientes.
(2) Conf. Nuestra Citología, parte práctica, n.º 51, p. 72 (1918).

Lo restante de la técnica apenas ofrece particular dificultad: los cortes se tiñen por espacio de 10-20 minutos con la tionina alcohólica-alcalina (1) de Maximow.

Vengamos ahora a lo que principalmente motiva esta publicación. Cortes teñidos por esta tionina de Maximow y eosina, combinación que ensayamos por vez primera nosotros para estudiar a un tiempo, si era posible, las células *basófilas* y las *eosinófilas* (2), permiten ver muy bien la disposición estructural de la medula roja y de sus trabéculas óseas. La misma medula roja está constituída por una especie de red, cuyas mallas, grandes y redondas, se hallan unas veces muy juntas y otras bastante separadas, unas de otras, por las paredes de la red, que en este caso son asaz recias. Estas paredes, y sobre todo los espacios grandes triangulares o cuadrangulares en la confluencia de tres o cuatro lagunas (malla), están cuajadas de elementos celulares de muy variada forma y tamaño: porque los hay grandes, lla-

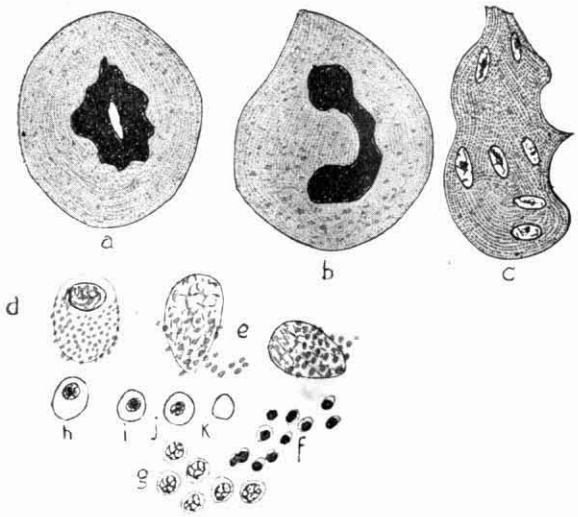

FIG. 1

Células de la medula roja, principalmente de la costilla de ternera:
a) Cariomegalocito con núcleo perforado o anular.
b) Cariomegalocito con núcleo en herradura.
c) Osteoclasto o mieloplaxia de una falange digital de feto humano de 5 meses.
d) Leucocito eosinófilo.
e) Células cebadas o basófilas.
f) Linfocitoides.
g) Profases de división de linfocitos?
h, i, j, k) Eritroblastos, celulas de Neumann y un eritrocito. A: 700 800.

mados por esta causa *células gigantes*, las cuales pueden ser de dos clases: *osteoclastos* o *policariocitos* (Bambeke; fig. 1 c), que se distinguen por su gran número de núcleos, y las *mieloplaxias* o *megalocariocitos* (Bambeke; fig. 1, a, b). Estas células gigantes no son muchas, y se hallan, las primeras junto al mismo hueso; las otras, aisladas unas de otras en medio del parenquima medular. Hay, además, otros elementos que se distinguen porque su protoplasma aparece sembrado de granulaciones eosinófilas (fig. 1, d): estas células son muy abundantes, llegando a constituir un empedrado. También existen allí en buen número células cebadas, cuyas granulaciones basófilas (fig. 1, c) se han de hacer resaltar por métodos especiales de tinción, sobre todo por la tionina. Además, otras células que llamaremos *linfocitoides* por su aspecto de linfocitos son abundantes también, apareciendo muchas veces reunidas en gran número (fig. 1, f). Finalmente, existen eritroblastos y células de Neumann (fig. 1, h, i, j); esto es eritrocitos con núcleo, el cual en algunos está en vías de desaparición; en otros ha desaparecido ya (figura 1, k).

(1) Conf. Nuestra Citología, parte práctica, n.º 365 bis, p. 487.

(2) El método, dicho sea de pasada, tropieza con una dificultad y es que las granulaciones basófilas de las células cebadas se tiñen de color pardo-rojizo y contrastan poco con las eosinófilas de otras células, y así se corre peligro de confundirlas.

Esto es lo que se observa con el microscopio. Pero como reina aún mucha obscuridad sobre el origen y formación de los elementos morfológicos de la sangre, nos parece éste lugar oportuno para hacer alguna que otra indicación acerca del particular. Ante todo, nos parece claro que los leucocitos con granulaciones, ora *oxífilas* (*eosinófilas*), ora *basófilas* que se hallan en la sangre, traigan su origen de la medula roja, donde también se desarrollarían. Los linfocitos, en cambio, no provendrían de esta medula sino de los ganglios y nódulos linfáticos y del bazo o, en términos generales, de los llamados órganos linfoideos. Los linfocitos que se ven acumulados en diversos puntos de la medula roja, probablemente no son sino estadios jóvenes de leucocitos: de aquí que los hayamos llamado *linfocitoides*; porque en este caso sólo tendrían el aspecto de linfocitos. Y debemos llamar particularmente la atención sobre ellos: porque es posible que tengan una significación mayor de lo que a primera vista pudiera parecer. Nosotros sospechamos que representan el verdadero *blastema* de todas las células de la medula roja. Desde luego es cierto: 1.° Que se presentan reunidos en grupos que indican multiplicación celular o fuente de células; 2.° Que son elementos, aunque pequeños, muy ricos en cromatina: el núcleo en muchos de ellos es una verdadera masa compacta de esta substancia; en otros aparece la cromatina algo esponjada; en compensación, el volumen del núcleo es mayor (fig. 1, g). Este aspecto se puede racionalmente interpretar, como profase cariocinética de estas células. Y 3.°, los núcleos de estas células, casi sin protoplasma o con protoplasma pálido-hialino, son los únicos que se tiñen *fuertemente* por la tionina alcalina de Maximow y retienen la tinción indefinidamente, como se puede comprobar con una preparación que ya cuenta de cinco a seis años. De estas células, pues, se derivarían todas las demás células de la medula roja, las cuales, evolucionando y diferenciándose debidamente, serían, terminado el curso evolutivo, los elementos de la sangre a una con los linfocitos, cuyo origen distinto ya queda indicado. La transformación de linfocitos en lecocitos que defienden algunos autores, no nos parece probada ni mucho menos. Se funda más en interpretaciones que en hechos; y ya sabemos que los libros están plagados de errores, precisamente porque en ellos abundan más las interpretaciones que los hechos.

Cuanto a los *eritroblastos* y a su descendencia, llama la atención en la medula roja su escasez relativa. Por otro lado, admitir su formación en el bazo nos parece poco seguro. Son puntos que se deben estudiar más. La pérdida del núcleo de las llamadas *células de Neumann* sería, según Cajal, por expulsión de dichos núcleos, por *enucleación*, teniendo por errónea la opinión de los que defienden su disolución (cariólisis) dentro de la célula (Bizzocero, Neumann, Prenant, Jolly, etc.).

Nosotros, después de haber dudado mucho tiempo, y aun de inclinarnos a la cariólisis, a causa de ciertas preparaciones embriológicas que por una mal acertada tinción no parecían poderse interpretar más que en dicho sentido, tenemos actualmente por segura y verdadera la opinión de Cajal, tanto en el embrión o feto como en el adulto. Las imágenes que hemos visto en cortes de embriones, más avanzados que los que mostraban, *al parecer*, la cariolisis, son tales que no dan lugar a duda. El núcleo en la mayor parte de los glóbulos rojos no sólo es excéntrico, sino que forma verdadera hernia (fig 2, a). Glóbulos sanguíneos hay que, despojados ya del núcleo, dejan ver una parte aplanada y a manera de cicatriz o hilio, que debe ser como el lugar de la salida del núcleo íntegro. En la medula roja, el núcleo sufre probablemente una fragmentacion antes de su salida.

Las lagunas o mallas de la medula roja afectan la forma de enormes células adiposas; nosotros,

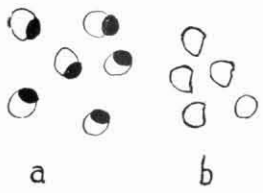

FIG. 2

Corpúsculos sanguíneos de embrión de conejo de 17 días: a, células de Neumann expulsando el núcleo; b, eritrocitos algo deformados por la expulsión del núcleo: A: 70-100.

con todo, no creemos que sean tales. La pared que las limita está formada por una membrana homogénea (sin estructura) y es bastante recia. ¿No podrían ser depósitos de substancia de reserva a la manera de las grandes vacuolas de las células vegetales?

Pero lo principal que ahora nos interesa, es la cuestión de la heterogeneidad del hueso en las tra-

béculas. Desde luego, toda la parte normal del hueso se tiñe, como es sabido, de rojo, por la eosina. Ahora bien: en medio de una gran masa ósea, a todas luces normal, aparecen lagunas blancas, constituídas por una substancia que no se tiñe por los colorantes. Su estructura parece la de concreciones minerales cristalizadas, cuyo aspecto recuerda los esferocristales de inulina, tan frecuentes en muchas

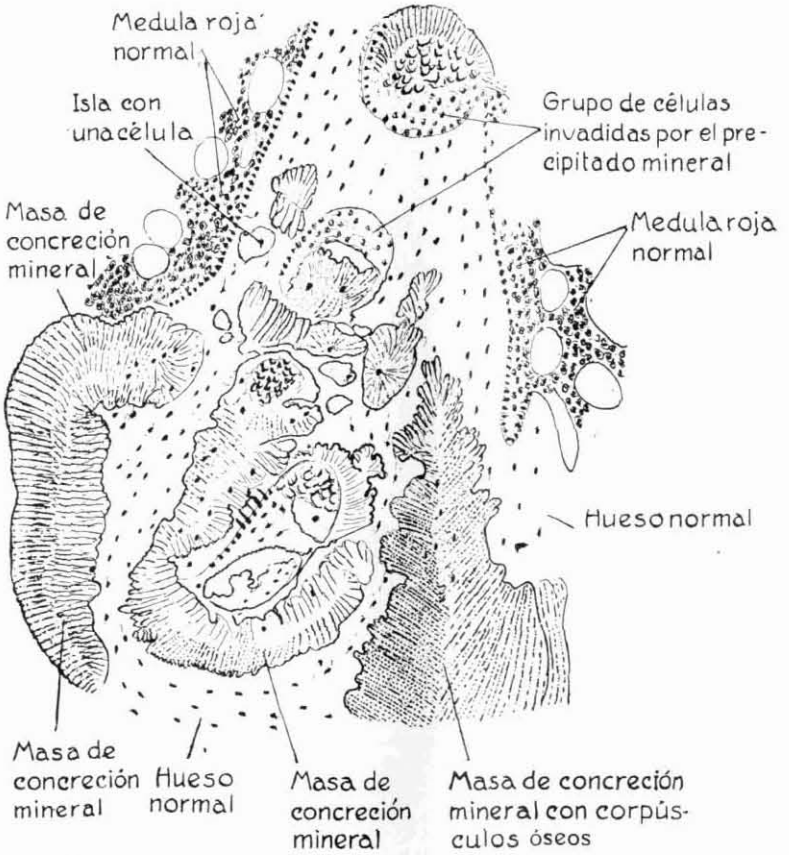

FIG. 3

Corte de trabéculas óseas de la esponjosa de la costilla de ternera con el hueso heterogéneo. La leyenda en la misma figura. A: 70 100.

células de algunas plantas, tratadas por el alcohol o la glicerina. Pero, a pesar de ello, contienen estas lagunas blancas con frecuencia células o núcleos perfectamente tingibles por el método de la tionina de Maximow. No es raro que esos núcleos o restos celulares se ofrezcan en serie dentro de la masa de concreción, a la manera de *osteoblastos* o *corpúsculos óseos*. Mas aún: en alguna de esas masas, las células son verdaderos corpúsculos óseos con sus expansiones o conductos calcóforos. Esas masas de concreción integran muchas trabéculas óseas, ya empotradas en su interior como islas rodeadas de hueso, ya engrosándolas lateralmente por yuxtaposición; ya, finalmente, prolongándolas en el corte por la extremidad (fig. 3). Otras veces forman islas en medio del parenquima medular sin unión o sin relación con las trabéculas óseas. Estas islas pueden ser más o menos grandes: en algunos puntos son muy pequeñas, pero tan abundantes en número que su conjunto semeja en el microscopio un verdadero archipiélago. Hay dentro de la misma masa ósea islotes tan pequeños que no contienen en su interior ningún núcleo celular; otros, algo mayores, contienen sólo uno (fig. 3); otros, en fin, mucho mayores, contienen varios, a veces en serie, como queda indicado superiormente.

Si se nos pregunta por la substancia química que constituye esas masas concrecionadas, desde luego hay que afirmar que se trata aquí de alguna substancia mineral; y si se halla en su interior alguna célula o algún núcleo, creemos que es esto algo accidental y que las células o núcleos ocupan pasivamente aquel lugar aprisionados por la masa de concreción en crecimiento. La falta de tinción de esas masas

revela evidentemente su naturaleza mineral; pues cosa cierta es que las formaciones orgánicas, inclusos los cristales albuminoideos o cristaloides que abundan en ambos reinos, se tiñen perfectamente. Además, vistas esas masas con el microscopio polarizador y entre dos nicoles cruzados muestran tal actividad óptica cual sólo se halla ordinariamente en minerales; verdad es que hay substancias orgánicas de estructura cristalina y con notable reacción óptica, como la *inulina*, precipitada por el alcohol o la glicerina; los *granos amiláceos*, la misma *celulosa* y otras muchas, propias del reino vegetal; pero no conocemos en el reino animal substancias orgánicas que obren de semejante manera.

Qué clase de substancia mineral sea aquélla, no lo hemos averiguado; pero teniendo en cuenta que la substancia mineral más abundante en los huesos es el *fosfato tribásico de calcio*, fácilmente nos inclinaríamos a creer que esta sal es la que allí juega el principal papel. En apoyo de esta opinión podemos aducir por de pronto el hecho de que no se descompone por la acción del ácido clorhídrico que hubimos de emplear para la decalcificación; por lo cual queda excluída la suposición de un carbonato de calcio.

Pero, dejando ahora a un lado la naturaleza química de aquella substancia, inquiramos brevemente su génesis. ¿De dónde proviene? ¿Es algún producto de secreción de los osteoblastos, a la manera que concebimos la formación de las sales minerales en el hueso normal? Creemos que no. Es verdad que en medio de las masas de concreción existen, como está dicho, células o núcleos que podrían considerarse como los excretores de dicha substancia mineral, máxime cuando se presentan en serie y en



FIG. 4.

Formación, en medio del parenquima, de concreciones, invadiendo multitud de células. A: unos 500.

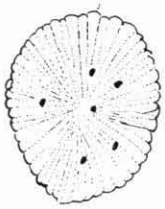

FIG. 5

Formaciones de concreciones más avanzadas que en la figura anterior: dentro de ella se ven varias células o núcleos. A: unos 500.

forma de osteoblastos (fig. 3); pero otras veces o no existen en absoluto elementos celulares o no guardan la regularidad que suelen los osteoblastos (fig. 3).

Nuestra humilde opinión es que las masas concrecionadas se originan aquí, no por algún proceso fisiológico vital, sino por un proceso físico de cristalización; proceso físico de cristalización que por verificarse en medio de substancias orgánicas o, mejor, de cuerpos morfológicos, se ofrece en forma concrecionada. Los hechos no parece que puedan dar lugar a otra interpretación. En efecto: en nuestra preparación se pueden perseguir casi todos los estadios de formación de estas masas. Hay en medio del parenquima medular pequeños islotes, muy separados de toda trabécula ósea y aun de todo elemento celular: su aparición apenas se puede dudar de que se debe a una cristalización *in situ*, sin intervención directa más que de fuerzas físicas; hay otras masas que están formándose en medio de multitud de elementos celulares, muy irregularmente distribuídos (fig. 4), para podérseles considerar como originadores de aquella masa mineral que los va como aprisionando y englobando dentro de sí (fig. 5). Otras, ya más avanzadas en su formación, han quizá reducido o ahogado los elementos celulares, sin integrar ninguna trabécula. Finalmente, existen grandes masas de esta substancia mineral, que integran y aun acrecientan acaso la masa de las trabéculas óseas. Cuando en estas masas integrantes se observan células en serie, de forma de corpúsculos óseos, no vemos inconveniente ninguno en admitir que realmente son o eran osteoblastos; pero que, invadidos por la formación de esa substancia mineral, han quedado sin actividad formatriz de hueso, y engastados en la masa mineral, como fósiles dentro de una peña.

Se podría objetar aquí cómo es que células empotradas dentro de masa mineral conservan las propiedades tintóreas que tenían antes, cuando gozaban de plena vida y actividad. A esto se contesta que probablemente aquellos elementos no mueren en seguida; ni mucho menos queda destruída tan pronto la substancia orgánica de que constan, sobre todo, si la masa que las rodea y en que yacen, puede contener también parte orgánica.

Cuando la masa de concreción mineral se halla en medio del mismo tejido óseo (fig. 3), como su-

cede muy ordinariamente, su formación podría ser anterior a la del hueso; pero tampoco se ha de considerar como excluída la posibilidad de que la substancia mineral pueda corroer y destruir la parte orgánica del hueso y ocupar la laguna producida por la corrosión.

SIGNIFICACIÓN DE ESTA ANOMALÍA ÓSEA.—Apenas habrá quien ponga en tela de juicio que todas estas concreciones de substancia mineral representan un estado patológico: una excesiva producción de substancia mineral en cantidad y un desvío notable en el modo de producirla frente a frente del hueso normal. Muy difícil sería determinar la causa inmediata de esta alteración fisiológica; quizá estará aquélla en la excesiva cantidad de estas sales, contenidas en la hierba en general o en alguna hierba en particular de que se alimentó el animal; o quizá alguna substancia irritante ha producido algún desequilibrio funcional en las células que las habían de absorber del medio interno, elaborar y segregar para la constitución normal del hueso.

Una de las consecuencias más inmediatas que ha de producir un estado de hipertrofiamiento mineral semejante, es tornar los huesos quebradizos y difíciles de soldar después de alguna rotura. Si el hipertrofiamiento mineral es notable y la medula roja se inunda de islas mineralizadas, ésta ha de sufrir también un entorpecimiento en su marcha funcional, como órgano hematopoyético, de que se hará eco inmediatamente la sangre, y mediatamente todo el organismo.

INTERÉS PARA EL MÉDICO.—Todo lo dicho interesa por de pronto al veterinario, ya que la observación recae en un animal doméstico; pero también puede interesar a los médicos, por cuanto el mismo fenómeno puede ocurrir sin duda en la especie humana y por las mismas causas. En este caso, plantea el problema, a mi pobre entender, de medicina interna más que de cirugía, de establecer su etiología, ya que, según parece, la causa debe residir en la alimentación, y una vez conocida ésta proponer una terapéutica adecuada.

La neuritis retrobulbar y las nuevas orientaciones de su tratamiento [1]

Por el DOCTOR MENACHO

Entre las lesiones que se localizan en las vías ópticas hay que distinguir diversos grupos, según que su emplazamiento esté, por encima de los núcleos grises de la base o por debajo de éstos; por encima (bandeletas) o por debajo (nervio óptico) del entrecruzamiento quiasmático, y finalmente, dentro de las lesiones del nervio óptico, según que el proceso se localice en alguna de las tres porciones que anatómicamente se pueden considerar en él, a saber: 1, la porción orbitaria; 2, la canalicular y 3, la craneal. Vamos a ocuparnos tan solo para nuestro propósito de la porción infraquiasmática, cuyas tres porciones consideradas bajo el punto de vista se han de dividir en dos bajo el punto de vista clínico, a saber: A, la yuxtaocular y B, la retrobulbar, porque existe un hecho anatómico, cual es la penetración de la arteria central de la retina, a unos 12 mm. por detrás de la calota escleral, cuya circunstancia ejerce una influencia fundamental en la semiología de sus lesiones y que nos ha de servir para circunscribir el tema que expongo a vuestra ilustrada consideración.

A. Cuando las lesiones radican en la porción yuxtaocular del nervio óptico determinan sintomatología vascular papilar, precozmente apreciable con el oftalmoscopio, que en breve plazo adquiere el aspecto del edema papilar o sea del estasis del nervio óptico. No me ocuparé de ella.

B. Cuando las lesiones están por detrás de la penetración de la arteria central de la retina en el nervio óptico, la imagen oftalmoscópica es normal sólo en el primer período de la afección, y el conjunto sindrómico resulta más vago y con distintos matices según su localización sea en la porción retro-

(1) Comunicación a la Real Academia de Medicina, sesión de 29 de noviembre de 1924.