LA ECTRODACTILIA

Dr. JUAN LLUCH CARALPS

Profesor de la Facultad de Medicina, Comandante Médico H. del Cuerpo de Sanidad Militar
Académico correspondiente de la Real de Medicina

Con el nombre de ectrodactilia se designa los casos de ausencia o aborto de los dedos de la mano o del pie con o sin lesiones del carpo o del tarso; puede ser parcial o total. Cuando es total la mano termina en la extremidad de los metacarpianos; cuando es parcial es frecuente que los dedos restantes estén más o menos mal conformados, son demasiado cortos o demasiado pequeños, afectos de braqui- o microdactilia.

Entre las variedades más raras de ectrodactilia existe uno de los casos por nosotros presentado, variedad descrita como curiosa en los tratados de Patología Quirúrgica, comparándose la mano a una pinza de cangrejo.

La bibliografía nos presenta casos muy interesantes: Butoiano, Giurea et Stoian. *Ectrodactilia totale de la main droite,* Bull. et Mem. de la Societé de Chirurgie de Bucarest, 2 febrero 1927, núm. 3, págs. 49-50. Hombre de 36 años, ausencia de los dedos de la mano derecha, reducidos a yemas, el quinto falta completamente; metacarpianos poco desarrollados; muñeca normal; miembro derecho más corto; masas musculares reducidas; fuerza disminuída; todos los huesos del carpo existen, el trapecio y el trapezoides están fusionados, el piramidal y el hueso ganchoso están más desarrollados que normalmente.

G. Menegaux, interno del Hospital de París, nos describe «Un nouveau cas d'ectrodactyle, Revue d'Orthopeie 1926, pág. 239», observación en el servicio del maestro Lenormant:

«M. B. ingresa a consecuencia de un traumatismo en las piernas. Antecedentes hereditarios: padre muerto de nefritis, madre sana, hermano y dos hermanas sanos también, no presenta ninguna anomalía.

Antecedentes personales: nada importante (véase dibujos núm. 1 y 2).

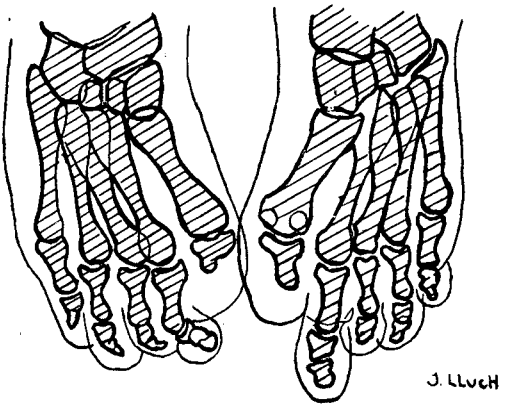

Dibujo núm. 1

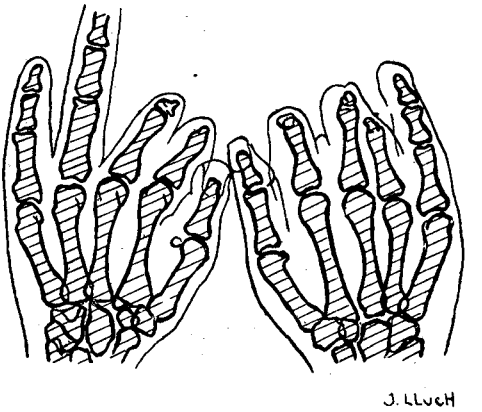

Dibujo núm. 2

Examen: Mano derecha, dos dedos, una sola falange. Tercer dedo irregular, adherido al cuarto; cuarto dedo menos largo que el precedente; quinto, normal. Adherencias cutáneas entre el segundo y tercero a nivel de los dos tercios inferiores; entre el tercero y el cuarto, a nivel del tercio inferior y del tercio superior, orificio entre estos dos dedos.

Zonas de adherencia que se propagan a la cara palmar; no existen adherencias entre los huesos de los dedos. Flexión únicamente en las articulaciones metacarpo-falángicas.

Mano izquierda: Primer dedo, delgado, presenta una sola tira ósea recubierta de piel y termina por un pequeño muñón que presenta una zona de implantación ungueal pero sin uña. Este dedo está unido al siguiente por un puente cutáneo un poco más acentuado que normalmente. El segundo dedo presenta una tira ósea alrededor de la cual se puede movilizar un pequeño segmento de dedo de un centímetro de largo encorvado hacia abajo y ligeramente cónico. Este dedo está unido al siguiente por un puente cutáneo sobre la mitad de su altura. El tercer dedo posee una primera falange, así como fragmento de la segunda de dos centímetros aproximadamente. Cuarto y quinto dedos, normales.

A nivel de los pies: Pie derecho. — Primer dedo: fragmento de la primera falange, largo de dos centímetros, unido al siguiente por un puente cutáneo. Segundo dedo: parece estar constituído por tres falanges, la tercera poco movible sobre la segunda; la extremidad del hueso es gruesa; la uña está casi en la cara plantar de esta extremidad. Tercer dedo: dos falanges solamente, unido al precedente por un canal cutáneo entre los dos; no existe adherencia ósea; movilidad de la articulación. Cuarto dedo: tres falanges; desarrollo notable del dedo. Quinto dedo: presenta una articulación falangina movible y engrosamiento de la extremidad del dedo; puentes membranosos poco desarrollados a nivel de la base del cuarto y quinto dedos.

Pie izquierdo: Primer dedo, ídem derecho. Segundo dedo: tres falanges, una bien formada; engrosamiento en las partes blandas con formación del cuello entre las articulaciones. Tercer dedo: dos segmentos movibles; unión del segundo y del tercero por canal cutáneo entre los dos. Cuarto y quinto dedos, normales; simple puente membranoso en la base del cuarto y quinto.

Ninguna otra malformación. Integridad de los otros aparatos. Wassermann negativo.»

Otros casos han sido descritos: Fillage (de Tours), Ectrodactylie et Mactrydactylie. — Revue d'Ort., 1907, pág. 295. «Enfermo siete años que se nos presenta con la mano izquierda con sólo tres dedos. Por el interrogatorio de los padres se desprende que nació a los ocho meses.»

Y Rabaut et A. Hovelacque. — Ro d'Ort., 1924, pág. 20: «Absence congenitale du cubitus, du radius, du tibia et du peroné.»

Garcin R., Thurel R., Rudame 361, presenta un caso de disostosis craniocefálica con ectrodactilia de la mano derecha, en Archives de Medicine des Enfonts, volumen 36, ir. 6, págs. 359-365. Guigno, 1923.

Jean-Solcard nos describen un caso de ausencia parcial del músculo pectoral, acompañado de braquidactilia y ectrodactilia.

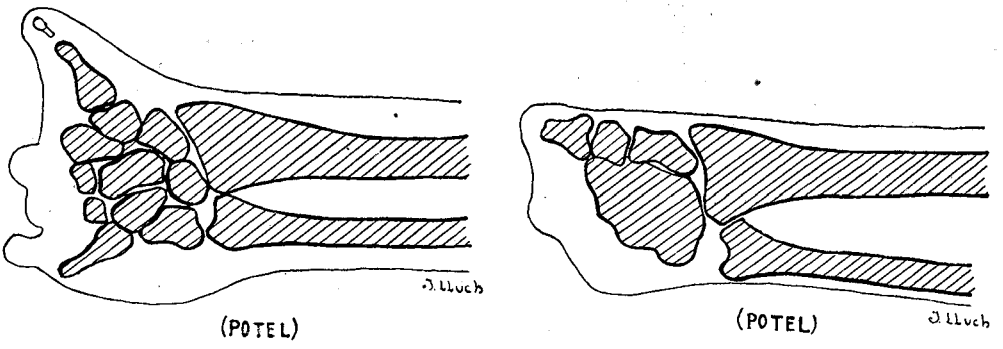

Dibujo núm. 3

Potel nos describe varios casos, entre ellos un caso de ectrodactilia total con fusión de los elementos del carpo. (Véase esquema núm. 3). Hecho que también hemos comprobado en los casos por nosotros presentados. Véase los siguientes:

Primer caso. — Enferma A. G., de sesenta años de edad, tiene cinco hermanos que no presentan ninguna anomalía y tampoco han sido observados en sus padres. Véase fotografía núm. 1 y radiografía núm. 1. Observando dicha radiografía, se aprecia que la primera hilera del carpo es normal, en cambio la segunda hilera presenta modificaciones muy curosas. El trapezoide aparece fusionado a un apéndice que representa el segundo metacarpiano. El hueso grande, en vez de presentar por su cara inferior sus tres facetas articulares, presenta únicamente dos: la externa, que se articula con la parcela ósea antes citada, y otra faceta interna que se articula con un apéndice óseo que representa al tercer metacarpiano, perdiendo por tanto dicho hueso grande su conexión con el cuarto metacarpiano o el apéndice que le representa; las facetas articulares de la cara inferior del hueso ganchoso son normales. Por otra parte, los metacarpianos segundo, tercero y cuarto quedan reducidos a los apéndices óseos antes citados, con ausencia de las falanges que corresponden a dichos dedos. (Foto y radiografía núm. 1).

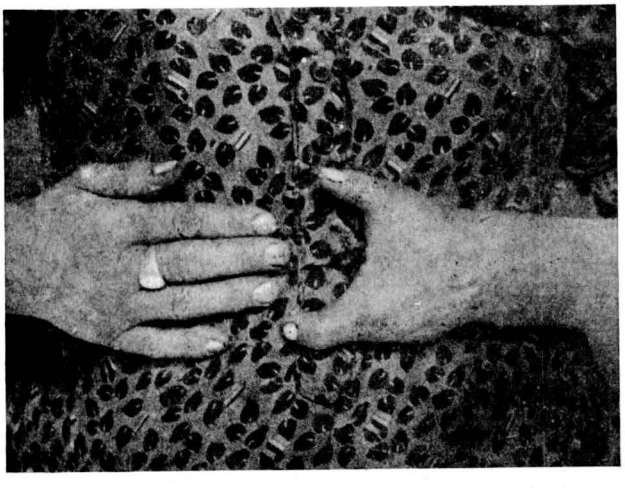

Fotografía núm. 1

Radiografía núm. 1

En el dedo pulgar se observa un metacarpiano, si bien algo más corto, que se aproxima bastante al tipo normal, y las dos falanges de este dedo aparecen fusionadas en una sola pieza con gran modificación morfológica de la parte distal de dicha pieza que representa la segunda falange

En el dedo meñique aparece el metacarpiano bien desarrollado, presentando únicamente dos falanges. La que se articula con el metacarpiano tiene una morfología que corresponde a la primera falange, con su cuerpo extremidad proximal, en forma de cavidad glenoidea y extremidad distal en forma de troclea.

Pero la falange que sigue a éste, en vez de presentar los caracteres de segunda falange, presenta los que corresponden a la tercera, con un cuerpo más ancho por arriba que por abajo y una extremidad distal en *forma de herradura*, si bien algo modificada.

Segundo caso. — Niña de seis años, madre sifilítica, dos hermanos más pequeños sin taras hereditarias. (Foto y radiografía núm. 2).

Se trata de un caso de ectrodactilia de ambas manos, asociada a sindactilia de los dedos segundo, tercero y cuarto y cuya sindactilia es de tipo cutáneo en la mano derecha y de tipo óseo en la mano izquierda por fusión parcial de la primera falange del dedo índice con la primera falange del dedo medio.

Fotografía núm. 2

Radiografía núm. 2

Además, en la mano derecha aparecen muy modificadas las primeras falanges de los dedos índice, medio y anular, con desaparición de las segundas y terceras falanges de dichos dedos, no observándose alteración morfológica en los dedos pulgar y meñique.

En la mano izquierda, se aprecia en la radiografía, la fusión antes citada, con desaparición de las segundas y terceras falanges de los dedos intermedios. El dedo meñique presenta la primera falange bien desarrollada y un pequeño apéndice que equivale a la segunda. Vestigios de dicha segunda falange pueden apreciarse en los dedos índice, medio y anular de ambas manos, según demuestra la radiografía número 2.