Congreso Hispano-Portugués de Urología, Madrid

CONTRACCIÓN RÍTMICA DEL MUÑÓN URETRAL POST-NEFRECTOMÍA

Dr. M. BRETÓN PLANDIURA

Académico C. de la Real de Medicina

Historia clínica

A. D. S., de 60. años. Con antecedentes venéreos. Lúes intensamente tratada. Neumonía a los 40 años. Bronquitis crónica.

Enfermedad actual

Acude a nuestra consulta en 2 de enero de 1944 y refiere que lleva *dos años* con hematuria total en casi todas sus micciones, sin nunca haber sentido molestia alguna, ni dolor, ni polaquiuria. Por falta de molestias subjetivas, no acudió a que le viera un médico, hasta que por la dificultad o imposibilidad mecánica de la micción (ocasionada por abundantes coágulos en vejiga) desde hacía 24 horas, se vió obligado a ello.

Se le practica un cateterismo vesical evacuador y extracción de coágulos con la sonda metálica y aspiración.

Persiste la hematuria, pero no presenta retención ni sintomatología prostática al tacto rectal.

Puede por palpación apreciarse el riñón izquierdo aumentado de volumen y muy ligeramente doloroso.

Cistoscopia

Capacidad y paredes normales. Orificios ureterales puntiformes sin alteración en sus contornos.

La eyaculación es francamente hemática en O. U. I., dirigida hacia adentro en número de 2 a 3 por minuto, cortas, en forma de humo de chimenea, vigorosa. (Figura 1).

Cromocistoscopia

Indigo carmín (carmil) intravenoso, es normal (4') en riñón derecho. La hematuria en riñón izquierdo impide apreciar su eliminación.

Cateterismo ureteral

	R. D.	R. I.
Albúmina	No hay	No sale orina por la sonda. (Obstrucción por un coágulo).
Urea...	14'3 ‰	
Cloruros	9 ‰	
Sedimento...	No hay hematíes, pus ni gérmenes.	

La pielografía (14 de febrero) (fig. 2) nos da el siguiente resultado:

R. D. — 5 c. c. Pelvis y uréter de morfología y dimensiones normales.

R. I. — 20 c. c. Dilatación acentuada de pelvis, con deformidad de cálices; irregularidades en forma de dilataciones (y evidente constricción en el inferior) y alargadas. El uréter, visible, no aparece dilatado ni desviado.

Fig. 2 - Pielografía

La expresiva imagen pielográfica a favor de tumor, confirma el diagnóstico que la hematuria pura, indolora y la palpación del riñón aumentado, ya había permitido suponer con grandes probabilidades.

Hemograma

Hematíes	3.700.000	
Leucocitos	7.400	
Neutrófilos	62	%
Monocitos	22	%
Eosinófilos	3	%
Linfocitos	13	%

Previa transfusión sanguínea de 300 grs., es sometido a la intervención el 29 de febrero.

«Amplia incisión lumboilíaca apreciando riñón grande, bajo, adherido por su cara anterior e inferior a peritoneo; sin gran dificultad se consigue su exteriorización. Ligadura del pedículo vascular lo primero y del uréter después, lo más bajo posible. Al despegarle se desgarra una arteria (¿arteria renal suplementaria?), que no sin dificultad es ligada. Sutura en dos planos, muscular y cutáneo, dejando un ligero drenaje con tira de goma.»

Pieza operatoria

Riñón grande con masa tumoral en su polo inferior y parte media, de apariencia encapsulado, alcanzando la pelvis en su parte superior (del tumor). Al corte color amarillento con zonas o cavidades hemoquísticas.

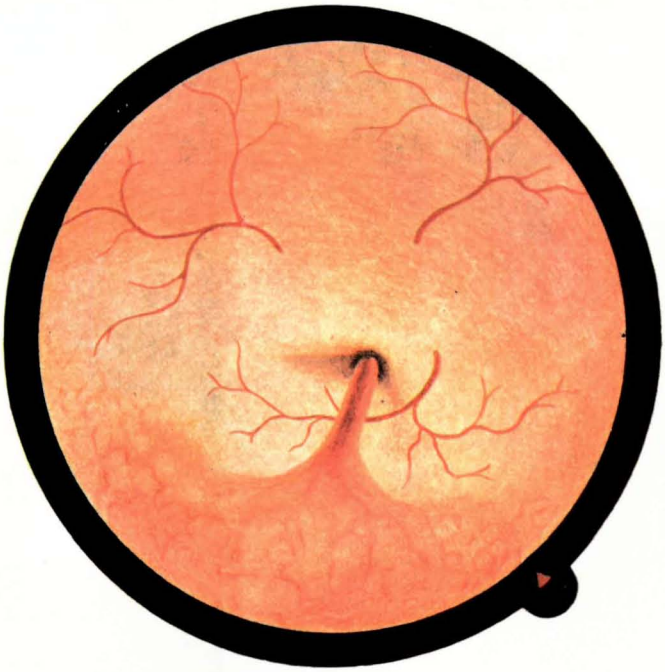

Figura 1

Examen histológico

Se observan columnas de tejido conjuntivo recubiertas de células epiteliales grandes, cúbicas y muy claras, que permiten clasificar de adenocarcinoma cilíndrico.

Curso postoperatorio

Normal.

Abandona la clínica el 9 de abril, aparentemente curado.

Sigue durante dos años perfectamente bien, con apetito, aumento de peso, desempeñando totalmente sus actividades.

A mediados de febrero último, me advierten sus familiares que, aunque el interesado lo ignora, les parece que la orina es otra vez hemática.

Reconocido en 18 de febrero, comprobamos la hematuria que el enfermo asegura que hace sólo un mes la presenta y sin ir acompañada de ningún otro síntoma.

Al examen por citoscopia, se observa eyaculación francamente hemática, cada medio minuto, corta (1 ó 2 segundos de duración), con vigor, fuerza y dirección hacia adentro. En los intervalos, apenas se distingue el orificio ureteral puntiforme y sin alteración en sus alrededores. *Es decir, con los mismos caracteres que antes de la nefrectomía.*

Practicamos en 29 de febrero una radio sencilla que nada expresa, y a continuación nueva cistoscopia, que confirma la persistencia de la eyaculación hemática vigorosa cada medio minuto, e introducimos suavemente, hasta donde permite la falta de resistencia apreciable, una sonda ureteral opaca, por lo que inyectamos Torotrast (5 c. c.).

La ureterografía (fig. 3), evidencia una dilatación del muñón ureteral con ima-

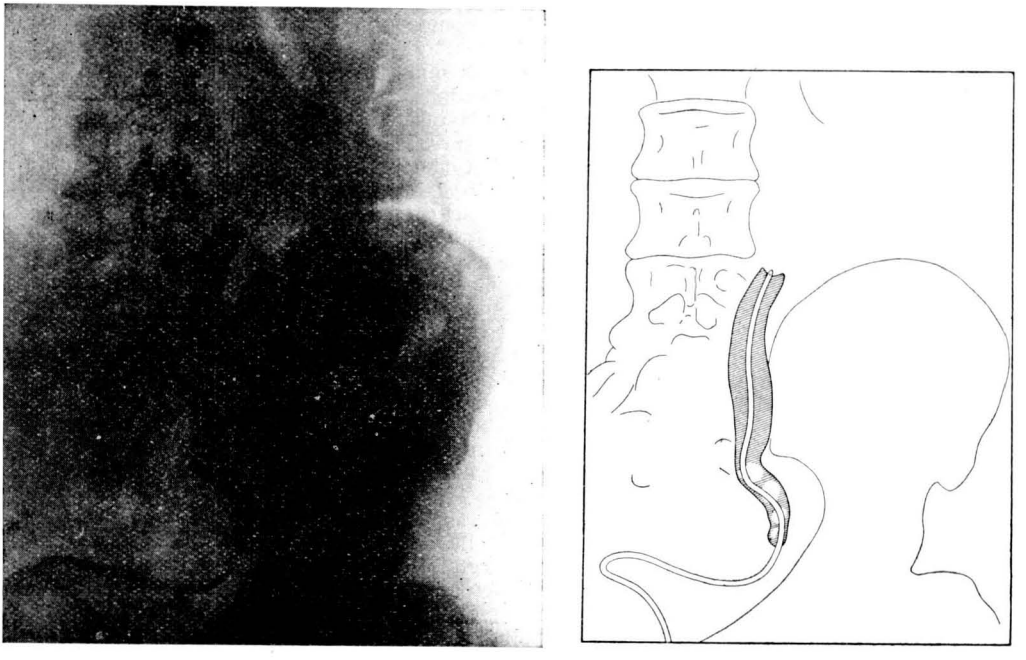

Fig. 3 - Ureterografía

gen lagunar en su parte yuxtavesical y truncada en su extremidad superipr correspondiente a la sección operatoria, por el que sobresale el orificio de la sonda, sin

que el líquido de contraste se haya difundido por los tejidos vecinos fuera del uréter.

Sometido al tratamiento antihemorrágico con hemostatol, preparado a base de pectina vegetal, cesa la hematuria y al examen cistoscópico (2 abril 1946) no se aprecia tampoco eyaculación hemática, siendo difícil observar el orificio ureteral.

Propuesta con las consiguientes reservas la extirpación de la porción de uréter izquierdo que le resta con su implantación vesical, y aceptada para fecha próxima, el enfermo trata de demorar dicha intervención ante la acción hemostática que ha conseguido con la pectina antihemorrágica, ya que para él el único síntoma convincente y objetivo de su grave proceso lo ha constituído la hematuria.

A manera de inciso, nos vamos a permitir dar a conocer nuestra experiencia actual sobre la acción antihemorrágica de la pectina en los procesos urinarios. Podríamos reunir una docena de historias, en las que el síntoma hematúrico ha sido yugulado de una manera brillante con la pectina, tanto en hematurias altas o renales como en las bajas de punto de partida vesical y prostático. Si hacemos resaltar esta acción hemostática de la pectina en los enfermos de nuestra especialidad, es únicamente porque en la revisión del excelente trabajo de HANS DENEL, en el «Schweizerische Medizinische Wochenschrift», de julio de 1945, se hacen resaltar los efectos hemostáticos de la pectina en una serie de especialidades: digestivo, respiratorio, ginecológico, otorronilaringológico, odontológico, etc., e incluso en hemofilias; en cambio, no se hace mención alguna de las hematurias de nuestra especialidad, a pesar de tratarse del trabajo más interesante de la actualidad y de estar avalado por una extensa y bien escogida bibliografía.

Comentarios

Hemos de lamentar la omisión de no haber practicado el examen anatomopatológico del uréter extirpado, contentándonos con la comprobación de que se trataba de un adenocarcinoma papilar del parénquima renal.

A pesar de que en el acto operatorio podemos asegurar que no existía el menor síntoma clínico de invasión neoplásica ureteral, y de que el tumor primitivo era encapsulado, la recidiva *in situ*, a los dos años, parece demostrar que la invasión se produjo por contigüidad, sin que puedan descartarse categóricamente otros mecanismos de diseminación linfática y metástasis por vía hematógena. Esto demuestra una vez más que los tumores malignos, aun aquellos que por su aspecto encapsulado se les podría atribuir un pronóstico menos grave, deben ser resecados con un concepto de gran amplitud, rebasando del máximo de las posibilidades los límites de la lesión objetivable, con lo que seguramente se obtendrán, a la larga, estadísticas mejores.

Anotemos que la recidiva se manifestó clínicamente (por hematuria) a los dos años de la intervención. Ello nos autoriza a suponer que no existía la invasión del uréter cuando fué nefrectomizado el enfermo. Y a aconsejar que se practique, en caso de tumor renal, la extirpación total del uréter, aunque se trate de un tumor encapsulado, sin aparente invasión de pelvis ni uréter.

El interés de esta observación pretendemos polarizarlo al ser tan demostrativo, casi experimental, del automatismo de la motricidad ureteral.

Desde que RIGOST, en 1836, inició que no era el uréter un órgano pasivo, sino que estaba animado de movimientos, no han cesado los estudios y comunicaciones encaminados a precisar la naturaleza exacta de la motricidad y sensibilidad ureteral.

Por lo que se refiere a la motricidad, aspecto único que cabe comentar en nuestro caso, hemos de reconocer que no ha llegado a conseguir unanimidad de criterio respecto al origen de la contracción ureteral y a la causa desencadenante.

En materia de fisiopatología ureteral, cuantos procedimientos se utilizan para su estudio, ofrecen manifiesta causa de error. Los resultados se hallan falseados práctica y teóricamente en muchos de ellos por la introducción de una sonda en el interior del uréter. La acción irritante de la sonda y líquido opaco de la pieloscopia, que tan magníficas observaciones proporcionó a LEGUEU, TEY y TRUCHOT, y proporciona a los que la siguen practicando, y los estudios basados en la medida de las tensiones intraureterales por TRATTNER, por medio del hidrofonógrafo (registrador de ondas de agua), y los que valoran la contractibilidad ureteral por los

procedimientos eléctricos (TASIANO, PALADINI), que también requieren la introducción de un catéter en el uréter, adolecen, por lo menos teóricamente, de que éste perturbe o altere el funcionamiento fisiológico.

La urografía y la cromocistoscopia, por las que el líquido opaco, cuya progresión se va a observar, llega al riñón, a la pelvis, sin irritar las vías excretoras por contacto instrumental, están libres de la anterior objección.

Por lo que respecta a la urografía, la poca opacidad (sobre todo si el sujeto de estudio es obeso) y hasta ausencia de ella, da muy a menudo, resultados poco precisos, en la observación radioscópica pieloureteral.

La cromocistoscopia o meatoscopia previa inyección de un líquido colorante (índigo-carmín de buena calidad), es en la actualidad el proceder, que, además de expresarnos el estado de la función renal, nos da a conocer el funcionamiento ureteral.

En la comunicación de LANARINI, en la sesión de la «Société Française d'Urologie», de enero de 1939, sostiene que la forma y dirección de la eyaculación ureteral, depende de la conformación del meato, sin interés como expresión del funcionamiento ureteral. En cambio, su fuerza y amplitud, dependen de la contractibilidad, del vigor de ésta.

En nuestra observación, podemos precisar la contracción rítmica como *función ureteral pura,* sin en lo más mínimo perturbada por sonda ni por líquido irritante y ni por el ritmo secretorio del riñón.

No es admisible en ella que la eyaculación rítmica sea expresión de «como se elimina o sale la orina de las papilas» (CATHELIN), o de la «contracción de la pelvis renal» (TENWICK y la mayoría de autores).

Recordaremos que experimentalmente se ha demostrado y en clínica se observa, que el aumento brusco de la presión intraureteral por ligadura, provoca el cese inmediato de la secreción renal; esta anuria es refleja, ya que la cavidad pieloureteral se ha comprobado vacía y no hay tiempo de producirse la distensión que tanto influye para inhibir la secreción urinaria. Posiblemente este reflejo, sigue las vías nerviosas mesentéricas, descritas por GIL VERNET y GALLART.

A esta anuria, sigue una oliguria variable subordinada a la presión intraureteral, dependiendo esta presión de la tonicidad de las paredes ureterales y de la absorción a través de la pared pieloureteral. No encaja en esta nota, extendernos en los interesantes estudios a este propósito de GUYON, RAZY, HERMANN, GREANT y en al interesante revisión y experiencias de N. y F. SERRALLACH y AMELL, en el «J. d'Urologie», de julio de 1936. «*Sur les mesures biologiques de compensation dans les obstructions ureterales*».

La ligadura de los dos ureteres, provoca una oliguria que no se observa ligando la úretra o en la obstrucción completa a su nivel observada en clínica. Ello demuestra la distinta condición fisiológica de las partes obstruídas.

En la autopsia de cobayos con *ligadura de la uretra,* se ha podido comprobar la porción terminal del uréter vacío y contracturado, como para defender las vías urinarias superiores, de la presión intravesical. En la autopsia de los sometidos a *ligadura de los uréteres,* aparecen éstos dilatado en su parte inferior, como consecuencia de los esfuerzos del músculo pieloureteral para vaciarles (N. y F. SERRALLACH y AMELL). Ello permite asignar a la extremidad inferior del uréter, el papel de centro de conexión entre las partes bajas y superiores del aparato urinario.

Por otra parte, H. R. TRATTNER («J. d'Urologie», T. 28, pág. 1, 1932), estudiando la función del uréter humano con su registrador de ondas de agua (hidrotonógrafo), encontró que el peristaltismo, puede comenzar en el tercio medio o inferior del uréter, siendo este seguido con frecuencia, del peristaltismo de todo el conducto.

Además de la presión intraureteral, se sabe que influyen en el dinamismo ureteral otros factores: edad, sexo, irrigación sanguínea, intoxicaciones, medicamentos, etc. (La morfina aumenta el tono y extensión de las contracciones y no es por tanto sedante), y en la composición química de la orina. Las orinas hiperácidas, excitan los movimientos del uréter (casos de cólico nefrítico), y las alcalinas lo disminuyen.

Demuestra nuestra observación que:

La contracción del uréter no es por peristaltismo iniciado en pelvis, mecanis-

mo admitido normalmente, por el estímulo de la tensión intrapélvica por la orina segregada (cantidad), o por su pH (calidad), incluso en los casos de destrucción de la adventicia ureteral o machacamiento (experiencias de CAPORAL, PÉREZ CASTRO, etcétera), en los que interrumpida la inervación de las paredes ureterales, se transmite o deriva por los filetes simpáticos y parasimpáticos plexales o que acompañan a los vasos, por fuera de los uréteres.

El punto de partida es en el mismo uréter, cuya porción inferior tiene rica inervación, que regula el esfínter o el ritmo de O. U., según PATONET, WATEL, y el único estímulo el *aumento de presión intraureteral* por el acúmolo sanguíneo, cerrado por arriba por ligadura operatoria (confirmada en la ureterografía fig. 3) y por abajo ocluído el puntiforme O. U. En la ureteropielografía anterior a la operación, el uréter se ve normal, sin dilatación, que permanente y sostenida podrían expresar ya la pérdida de un dinamismo por fatiga muscular, incapaz de responder al estímulo para contraerse.

PENTIMALLI describió dos clases de contracción ureteral, la *automática* y la *peristáltica*. La primera producida por las fibras musculares longitudinales de la pared ureteral. La segunda por (previa replección ureteral y acortamiento de las fibras longitudinales, seguida de su relajación) contracción de las circulares.

Esta contractilidad hállase condicionada por células ganglionares existentes en la misma pared del uréter o en la adventicia. Los filetes nerviosos que entran en el uréter a diferentes alturas (según PATOIR y WATEL), no influyen sobre la motilidad, tienen sólo carácter sensorial (ENGELMAN y MATU) (fig. 4).

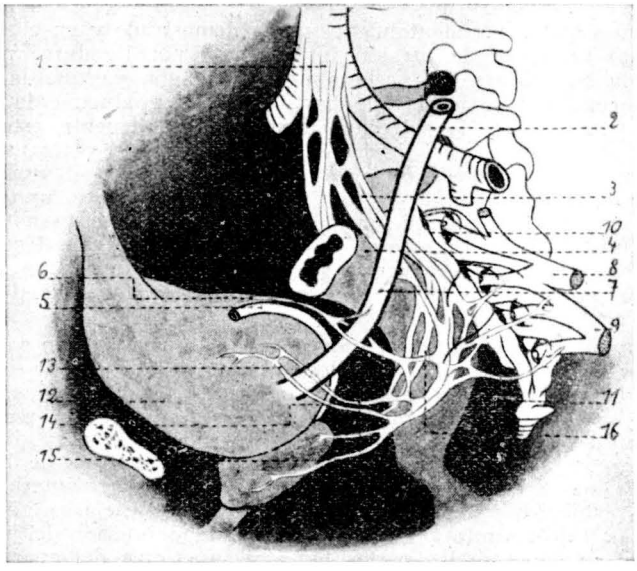

Fin. 4 - Los nervios ureterales inferiores en el hombre. - 1) Nervio presacro. - 2) Uréter. - 3) Nervio hipogástrico. - 4) Recto. - 5) Deferente. 6) Nervio del deferente. - 7) Filete del nervio hipogástrico destinado a la uretra. - 8) Nervio ciático. - 9)Nervio pudendo interno. - 10) Cadena simpática sacra.- 11) Nervios erectores. - 12) Vejiga. - 13) Asa nerviosa preureteral. - 14) Nervio uretero-vesical externo. - 15) Nervio uretero-vesical interno. - 16) Ganglio hipogástrico.

Experimentalmente comprobado, entre otros por HRINTSCHAK, que el uréter aislado in vitro, en solución fisiológica conocida se contrae de modo automático y rítmico, se admite un sistema nervioso autónomo regulador de las contracciones de la capa muscular ureteral.

En 1936, GRACINEU et ZAUNE, después de examinar más de 2.000 preparados histológicos de cortes en serie de numerosos uréteres animales, admiten la existencia de :

a) Plexos de fibras nerviosas amielínicas en la adventicia muscular y submucosa.

b) Células nerviosas vegetativas aberrantes, entre las anteriores, en el cuello del uréter.

c) Ganglios yuxtamusculares y subadventiciales en el tercio inferior y en su unión con el tercio medio.

d) Y una red rica en ganglios a nivel del meato y musculatura vesical.

LICHTEMBERG, con la enervación del riñón completada con la decapsulación, no obtuvo ninguna alteración en el funcionamiento del uréter.

Nuestra observación al natural, es decir, sin que se le pueda achacar falseamiento por elementos extraños (mecánicos o químicos), demuestra que el uréter puede contraerse a ritmo fisiológico normal, de un modo automático por los elementos nerviosos que existen en sus paredes, sin precisar de inervación motora, procedente del extremo renal ureteral (PISTOPOPOW) o de la pelvis renal (SETSCHENO).

BIBLIOGRAFIA

DEUEL, Hans. «Pelern, seine Reaktionen mit dem Blut besonders die Hamostatische Wirkung». — «Schweizerische Medizinische Wochenschrift», A. 75 ; Nr. 30, 28 de julio de 1945. — LOWLEY and KIRWIN. «Clínica Urológica». Editorial Salvat. 1945. — MARTINO SAVINO, F. «Contribución al estudio de la fisiología normal y patológica del uréter». «Semana Médica Española». N. 372, abril 1946. — PATOIR et WATEL. — «L'inervation de l'Ureter et son importance physiologique». «Journal d'Urologie», T. 51, pág. 159, año 1943. — PÉREZ CASTRO, E. «Alteraciones dinámicas y morfológicas del uréter, consecutivas a simpatectomía periureteral.» «Arch. Esp. de Urología», T. 1, pág. 36, año 1934. — SERRALLACH y AMELL. «Sur les mesures biologiques de compensation dans les obstructions ureterales.» «Journal d'Urologie», T. 49, pág. 1, año 1946. — TRATTNER, H. R. «Journal d'Urologie», T. 28, pág. 1, año 1932. — ZANARINI, M. R. «Societé Française d'Urologie», 16 enero 1939.