Hospital de Santa Cruz y San Pablo
Servicio de Tisiología del Dr. Cornudella

DIAGNÓSTICO DE LA TUBERCULOSIS PULMONAR

Dr. ANTONIO CASTELLA ESCABRÓS

Introducción

TEMA arduo y difícil, por lo vasto y difuso, es el enunciado que hoy deberíamos explanar titulado «El diagnóstico de la tuberculosis pulmonar»; el desarrollo del cual requeriría varias conferencias, tratando de poner al día los diferentes medios modernos para dicho diagnóstico y comentando la valorización de sus diferentes síntomas. Para ello sería preciso repasar los criterios actuales sobre el examen clínico y radiológico; hacer hincapié sobre la importancia de los análisis del esputo y de los hematológicos; e insistir por fin sobre los interesantísimos criterios diagnósticos de orden inmunológico y biológico. No siendo esto posible por el carácter simple y reducido que nuestro ilustre y querido jefe, el doctor CORNUDELLA, ha querido dar este año a este cursillo y tratando ya sobre alguno de dichos apartados otros conferenciantes, vamos nosotros a reducir la conferencia de hoy al final práctico de la misma, concretándonos solamente al diagnóstico diferencial clínico y radiológico de la tuberculosis pulmonar con algunos de los procesos que más fácil y comúnmente pueden prestarse a confusión; o sea, que entraremos de lleno en el laboratorio del diagnóstico sin llamar antes ni con los nudillos ni con el aldabón; considerando, esta manera de exposición diagnóstica, la más práctica, de la misma manera que el mejor sistema de aprender un idioma es oírlo y hablarlo.

Abceso de pulmón

A mi entender, el proceso que ocupa el primer plano en el diagnóstico diferencial con la Tuberculosis Pulmonar, es el *abceso de pulmón.*

Para su mejor claridad, recordemos los principales tipos anatomoradiológicos de la supuración pulmonar que según su patogenia podemos reducirlos a tres:

1.º Abceso metaneumónico.
2.º Abceso primitivo producido por aspiración.
3.º Abceso metastásico en el curso de una septicemia.

Es evidente que la evolución de una pulmonía hacia la necrosis supurada, simule el tipo radiológico de la neumonía caseosa, tanto más, cuanto que en ambos procesos pueden aparecer múltiples destrucciones cavitarias. Para su diferenciación absoluta no vale la fórmula leucocitaria, porque en los procesos caseosos, que son los que se prestan a confusión más frecuentemente, por la gravedad y agudeza de su sintomatología, suele haber también leucocitosis intensa con neutrofilia absoluta y relativa. En cambio, una sencilla baciloscopia, la mayor parte de las veces, nos diferenciará ambos procesos. Si esto no bastara, tenemos hoy día el tratamiento de prueba con las sulfamidas y penicilina que cura o mejora siempre los abscesos no obrando sobre la tuberculosis.

En los abcesos primitivos, producidos por aspiración, podemos asistir exactamente a las mismas etapas con que cursa el «infiltrado inicial». Si radiografiamos el pulmón, afecto de una infección masiva y focal aspirativa, antes de la colección supurativa, recogeremos una imagen de aspecto infiltrativo muy semejante a la que nos da el «infiltrado precoz». Es una fase más avanzada, podemos ver ya una cavidad aérea o hidroaérea cuyos caracteres pueden ser

idénticos a los de la llamada «caverna precoz». Vemos aquí, como en tantos otros casos, que la radiología, sin los otros elementos clínicos, rara vez puede tener valor decisivo. Es calculando la importancia de cada elemento que se puede formar un juicio exacto. Así, por ejemplo, la manera de comenzar, generalmente más brusca en el abceso; la situación, que en la tuberculosis prefiere las partes altas del pulmón y en el abceso las medias y las bajas; la temperatura, de supuración, en agujas, del abceso y más bien vespertina de la tuberculosis; la expectoración, en vómica, fétida y más abundante en los abcesos; la sedimentación globular, más fuertemente acelerada en los abcesos; y la baciloscopia negativa o positiva nos permiten llegar al diagnóstico.

En cuanto al «abceso metastásico», el diagnóstico ha de orientarlo el conocimiento de la existencia de otro foco supurativo en el organismo o de una septicemia; además, que en esta forma metastásica los abscesos casi siempre son múltiples.

Más difícil todavía puede presentarse el diagnóstico diferencial, entre una y otra lesión, cuando existe la asociación entre el abceso y la tuberculosis. En estos casos, antiguamente se creía que la supuración era siempre secundaria a la tuberculosis; pero en la actualidad, la experiencia de muchos casos nos enseña precisamente lo contrario, o sea la frecuencia de la reactivación o aparición de una lesión tuberculosa, con esputos bacilíferos, en el curso de una supuración pulmonar. En su producción, MURRAY sugiere las siguientes posibilidades:

a) La supuración crónica pulmonar produciría una disminución de las defensas inmunobiológicas, produciéndose la reactivación de un foco tuberculoso aparentemente curado.

b) Irritación directa por el abceso de una zona pulmonar que contiene una lesión cualquiera latente.

c) Irritación de un foco latente distante, por diseminación brónquica a partir de la cavidad del abceso.

d) Reactivación de las lesiones tuberculosas de los ganglios hiliares, por la inflamación que el drenaje linfático del abceso causaría en ellos. Como consecuencia se produciría una diseminación hematógena tuberculosa.

e) Reinfección exógena, sobre todo en las salas hospitalarias, en personas con resistencia local y general disminuída por el proceso séptico.

Todas estas posibilidades de asociación son factibles. Por lo cual, en los enfermos de supuración pulmonar, debemos despistar continuamente la tuberculosis con los frecuentes exámenes baciloscópicos de los esputos. En cuanto al diagnóstico de una supuración sobreañadida o injertada sobre un proceso tuberculoso evolutivo, aparte de la elevación término sobreañadida, y del cuadro séptico, tenemos que la expectoración habitual del tuberculoso cambia por el esputo en vómica, purulento y fétido del abceso.

Pulmón poliquístico y bronquiectasias

Otro grupo muy importante de procesos pulmonares que pueden presentarse a confusión diagnóstica con la tuberculosis, son: «el pulmón poliquístico» y las «bronquiectasias».

Su significación: Años atrás, la enfermedad quística del pulmón aparecía en los tratados como una enfermedad rara, pero gracias a los medios diagnósticos actuales, aunque no se presente en la práctica cotidiana tan frecuente como otros procesos respiratorios, es lo cierto que son muchas las publicaciones sobre ella y nosotros nos vemos obligados a establecer un estudio un poco extenso de la misma, pues muchos de sus cuadros clínicos y radiológicos simulan a los de la tuberculosis pulmonar.

Para su mejor comprensión, creo oportuno, en primer lugar, resumir lo que representa el pulmón poliquístico y su relación con las bronquiectasias;

motivo por el cual nosotros las incluímos conjuntamente. Las dos anomalías representan, la mayor parte de las veces, una malformación congénita, muy similar y a veces consecutiva.

Las bronquiectasias corresponden generalmente a disgenesias tardías debidas a una detención del desarrollo bronquial, cuando, ya subdivididas sus ramificaciones, no se produce su última etapa, o sea su comunicación con el mesénquima alveolar. Pueden afectar a todo un pulmón, pero lo corriente es que se limite a un lóbulo entero o a una parte del mismo. Cuando afectan a todo un pulmón (disgenesia total) dan en la radiografía simple: 1.° Disminución del campo pulmonar correspondiente; 2.° Gran desviación del mediastino hacia el lado afectado; 3.° Numerosas imágenes anulares, claras, esparcidas por el pulmón. La broncografía es muy ilustrativa, pues nos muestra el moldeado bronquial de las ramas gruesas y medianas, faltando en cambio la imagen de follaje correspondiente a los «acinis».

El pulmón poliquístico, a semejanza de las bronquiectasias, es también una malformación tardía, pero más tardía todavía que las bronquiectasias, pues generalmente no se produce hasta el séptimo mes de vida intrauterina, época en que empieza ya a producirse el sistema alveolar. Los tubos bronquiales llegan ya a ponerse en contacto parcialmente con el sistema alveolar. Ello explica que en la broncografía cuando se trata de bronquiectasias se rellenen bien con la sustancia de contraste, pero cuando se trata de imágenes quísticas alveolares no pueden rellenarse porque pueden encontrarse aisladas en pleno parénquima; y si alguna de ellas se rellena, lo hace parcial y muy difícilmente por existir sólo una comunicación bronquial muy exigua que permite la entrada de aire en el alvéolo dilatado, pero no el paso de la sustancia de contraste. Generalmente el pulmón poliquístico, con quistes más o menos abundantes, afecta a uno o a ambos pulmones, a diferencia de las bronquiectasias que más bien acostumbran a ser lobulares o circunscritas.

En todas las broncografías obtenidas por nosotros, de pulmones poliquísticos, existen siempre, además, bronquiectasias; lo que indica que su patogenia es muy similar, dependiendo sólo de la época en que se ha producido su anomalía de formación congénita.

La pared del quiste tiene igual estructura que la de los bronquios y está tapizada de un epitelio semejante. Normalmente los espolones entodérmicos para formar los bronquios se canalizan de una manera precoz comunicándose el extremo central con los alvéolos y el extremo distal con otro bronquio más grueso. Pues bien, la anomalía que daría lugar a la formación del quiste sería la permanencia del extremo distal o bronquial cerrado. Entonces el exudado del epitelio se iría acumulando en el interior del conducto cerrado que al dilatarse formaría la vesícula quística. La apertura tardía del bronquio con expulsión del líquido le convertiría en quiste aéreo. He aquí por qué existen quistes cerrados de contenido líquido y quistes abiertos de contenido aéreo. Repetimos que bronquiectasias y quistes se forman de manera parecida, sólo que las unas lo hacen en pleno tubo entodérmico o bronquial y las otras en el momento de su comunicación con el mesénquima o sistema alveolar.

Parece que algunos casos de formaciones quísticas de manera parecida a lo que ocurre con las dilataciones bronquiales, que pueden ser la resultante de ciertos procesos bronquiales y pulmonares, sobre todo tuberculosos, pueden adquirirse también en el curso de la vida, formándose entonces por la dilatación de ciertas vesículas de enfisema.

Siendo este cursillo dirigido al médico general nos hemos visto obligados a compendiar la significación de las bronquiectasias y pulmón poliquístico antes de establecer su diagnóstico diferencial con la tuberculosis.

Diagnóstico diferencial de las bronquiectasias:

Cuando éstas han llegado al período broncorreico, la baciloscopia negativa

y la broncografía harán su diagnóstico seguro. Hay las bronquiectasias secas y hemoptizantes. En estas formas, cuando la hemoptisis, su único síntoma, haya cedido, la radiología puede o no presentar algunas imágenes claras sospechosas de cavérnulas; pero el relleno de estas imágenes con lipiodol nos inclinará también hacia el diagnóstico de bronquiectasias. La inyección intrabronquial de lipiodol al mismo tiempo que contrasta algunos sacos bronquiales puede dejar alguna imagen anular sin rellenar, lo que nos demuestra que su origen es congénito por ir asociadas con algún quiste aéreo. Pero como al mismo tiempo podría tratarse de una caverna residual o de intervalo, con formación de bronquiectasias secundarias, será necesario insistir con la baciloscopia y el examen periódico del enfermo para despistar continuamente la tuberculosis.

Formas de la enfermedad quística del pulmón que pueden simular la tuberculosis:

a) Los quistes cerrados de contenido líquido, son asintomáticos, hasta que aparece la infección secundaria con fenómenos inflamatorios a su alrededor, con lo cual pueden simular cualquiera enfermedad pulmonar. Si el quiste es puro, en realidad, lo que más recuerda es al quiste hidatídico, al quiste dermoide y al sarcoma. Su confusión con la tuberculosis es difícil, pues la lesión bacilar redonda, grande y de reborde preciso no se presenta casi nunca. Cuando las imágenes son pequeñas y múltiples pueden prestarse a confusión con los infiltrados redondos.

b) Los quistes aéreos aislados acostumbran también a ser asintomáticos. Se diagnostican generalmente en la infancia de una manera casual con ocasión de un examen radioscópico por un episodio agudo bronco pulmonar. La semejanza con una caverna hematógena tuberculosa es muy grande. El diagnóstico deberá hacerse por el examen repetido de la expectoración y la reacción de tuberculina, que si es negativa excluirá la existencia de una tuberculosis cavitaria.

c) Los quistes aéreos gigantes representan generalmente la insuflación de otro quiste más pequeño. La sintomatología puede ser aguda como la del «neumotórax espontáneo», con ataques súbitos de disnea por desviación del mediastino hacia el lado opuesto. La diferenciación puede establecerse mediante el neumotórax diagnóstico que permitirá ver los límites verdaderos del quiste. Si hubiera sínfisis pleural, puede recurrirse a la inyección de lipiodol, el cual contrastará la imagen quística y en cambio si se tratara de un «neumotórax espontáneo» irá a parar al fondo de la cavidad pleural. La baciloscopia lo diferenciará de la «caverna gigante».

d) En cuanto a los quistes y bronquiectasias quísticas infectadas pueden simular igualmente las supuraciones pulmonares que la tuberculosis. La imagen radiológica ya no nos da el círculo preciso único o múltiple porque con la infección se producen fenómenos neumónicos y bronconeumónicos seguidos de fibrosis que muy bien pueden confundirse con la tuberculosis fibrocaseosa. Pero una triada sintomática nos dará el diagnóstico: 1.º La discordancia entre el buen estado general y la extensa lesión multicavitaria. 2.º La invariabilidad de la imagen a través de los años. 3.º La persistencia de la baciloscopia negativa.

e) Las bronquiectasias latentes hemoptizantes son la afección que más se confunde con la tuberculosis. Tales enfermos pueden mostrarnos radiológicamente alguna areola clara, ubicada en un punto torácico que auscultándolo nos da signos sospechosos de caverna. Pero la introducción de lipiodol en los bronquios nos pone de manifiesto que se trata de dilataciones bronquiales. Ahora bien, algunos de tales enfermos fueron bacilíferos en tiempos pasados, lo que nos demuestra que dichas bronquiectasias pueden ser residuales de lesiones tuberculosas y por otro lado que muchos autores, entre ellos PAGEL, han encontrado en los restos fibrosos de las lesiones tuberculosas, además de bronquiectasias, verdaderas varices que nos explican las hemoptisis residuales de los que

habiendo sido tuberculosos ya no muestran de su enfermedad más que la expulsión de sangre sin lesión demostrable en la radiografía.

Neoplasias broncopulmonares

Unos veinticinco años atrás, cuando yo me inicié en el estudio de las enfermedades del aparato respiratorio, parecía una rareza el «cáncer de pulmón». Actualmente ya no nos asombra como entonces y aunque no se dan con tanta frecuencia como la tuberculosis, es un hecho conocido por todos el aumento progresivo de las enfermedades neoplásicas en general, habiendo un predominio de las que se localizan en el aparato respiratorio obligando con frecuencia a establecer un diagnóstico diferencial con la tuberculosis, pues no son raros los casos que vienen a nosotros etiquetados de tuberculosis cuando en realidad lo que sufren es un cáncer pulmonar.

Formas clínico-radiológicas del cáncer primitivo de pulmón:

Hoy casi todos los autores aceptan el criterio tan bien defendido por TUTTLE y WOMACK que según ellos todos los tumores carcinomatosos del pulmón se originan en el epitelio bronquial, y según este sitio de origen derivarán sus diferentes formas. Para ello deberemos analizar los que tienen su origen en los bronquios gruesos, los que se originan en los bronquios finos y en capítulo aparte los que tienen su origen en la pleura.

a) Neoplasias originadas en los bronquios gruesos:

Su primera sintomatología generalmente es de un vulgar catarro bronquial. La proliferación epitelial en el interior del bronquio produce en primer lugar una congestión de su mucosa que da lugar a tos con ligera expectoración a veces muy rápidamente hemoptóica. En este primer período la exploración radiográfica es completamente negativa. Sólo la broncoscopia con pinzamiento y biopsia del punto sospechoso puede hacer el diagnóstico en aquel entonces.

El crecimiento del tumor hacia la luz del bronquio va produciendo poco a poco la estenosis, y tan pronto como ésta se inicia, WESTERMACK cree que aunque parcial y sin fenómenos atelectásicos, puede dar lugar a signos radiológicos muy precozmente. En su primera fase, cuando la estenosis es todavía muy ligera, el aire penetra en menor cantidad en el territorio del bronquio afectado produciendo como consecuencia una tenue opacidad en dicha zona. Cuando la estenosis es ya bastante acentuada, en la fase inspiratoria todavía el pulmón se ventila; pero durante la expiración, al disminuir de calibre el bronquio, éste puede obstruirse totalmente; como consecuencia puede producirse un sistema valvular que impedirá la expulsión del aire en la fase expiratoria, dando lugar en la radiografía a una zona de mayor claridad que la del territorio pulmonar limítrofe; y éste, comprimido por dicha «hiperpresión», puede aparecer con anillo de atelectasia que hará resaltar todavía más la zona enfisematosa e hiperclara. Finalmente, cuando el tumor progresa y llega a producir la obstrucción total del bronquio encontramos una zona de atelectasia correspondiente al bronquio ocluído.

En las dos primeras fases de WESTERMACK, el tumor sólo da tos con ligera expectoración que puede ser hemática. El diagnóstico en dichas dos primeras fases, sólo la broncoscopia precozmente practicada y el examen histológico de partículas sospechosas recogidas con ellas, mediante pinzamiento, nos podrán dar en estos primeros momentos el diagnóstico de certeza. Digamos, además, que cuando en una persona de más de cuarenta años encontramos esputos hemoptóicos repetidos y una zona de atelectasia o semiatelectasia, en lo primero que debemos pensar es en una atelectasia bronquial y neoplásica.

En la tercera fase de WESTERMACK, o sea cuando ya se ha establecido la oclusión completa, pueden observarse otros tipos evolutivos tanto clínicos como radiológicos, dependientes de la falta de desagüe de una cavidad infectada como es un bronquio. Según el tipo y virulencia de los gérmenes, según aparezca

una febrícula o fiebre irregular de tipo séptico, igualmente puede simular el proceso a un «infiltrado tuberculoso» que a un «absceso». Para confundir más el diagnóstico suele aparecer también una leucocitosis intensa y acentuada eosinofilia que nos hará pensar en «quiste hidatídico». Todavía las consecuencias de la infección secundaria o de la atelectasia pueden dar lugar a una pleuresía bien serofibrinosa o bien más frecuentemente hemorrágica. Nos damos cuenta con qué facilidad pueden confundirse la «neoplasia» y la tuberculosis. Algunas veces deberemos dejar el diagnóstico único y cierto en suspenso, esperando, para establecerlo de una manera segura, su evolución. Dato de gran valor es que, en la «neoplasia pulmonar», los enfermos acostumbran a conservar su buen estado general hasta que está muy adelantado el proceso. Algunos médicos desechan el diagnóstico de «cáncer pulmonar» precisamente por eso. Cuando en realidad, un enfermo tuberculoso con lesión extensa adelgaza mucho más rápidamente que un canceroso de pulmón. Este dato de que la caquexia en las neoplasias broncopulmonares es siempre tardía y la existencia de dolores torácicos, con imagen radiográfica de tipo atelectásico y la eosinofilia, me han inclinado muchas veces a sospechar una neoplasia que la evolución ha demostrado cierta.

b) Neoplasias originadas en los bronquios finos:

Este tipo de neoplasias pueden aparecer en cualquier sitio del campo pulmonar adoptando formas diversas. Pueden ser redondeadas y de contorno preciso como los quistes hidatídicos si son grandes y como los infiltrados redondos si son pequeñas. Otras veces son como campos productivos radiados. La broncografía regional es aquí de un valor extraordinario. En el infiltrado tuberculoso generalmente no hay modificación bronquial. En el quiste hidatídico acostumbra a existir la dislocación bronquial. Y en la neoplasia vemos el stop del lipiodol apareciendo a dicho nivel el bronquio como cortado.

c) Neoplasias originadas en las pleuras:

Recordemos que anatomopatológicamente son tres las formas principales con que se presenta: en forma de nódulos o manchas que siembran la superficie pleural; en forma tumoral invadiendo rápidamente el pulmón; y en forma laminar recubriendo o engrosando la superficie de la serosa.

Generalmente se revelan con pleurodimia y exudado pleural. La tos es seca y puede ir acompañada de ligera expectoración hemática si el tumor invade el pulmón.

Una pleuresía de evolución crónica acostumbra a ser tuberculosa. Pero la ausencia de fiebre y la persistencia del dolor aun después de aparecido el exudado pueden hacernos sospechar su naturaleza neoplásica. Si la punción exploradora nos revela la naturaleza hemorrágica del exudado más bien nos inclina hacia su origen neoplásico a falta de otra enfermedad febril. Al mismo tiempo, considerando que la cavidad pleural es una gran laguna linfática, es posible encontrar en dicho exudado mórulas neoplásicas. Podemos, por fin, para asegurar el diagnóstico recurrir a la punción evacuadora simple o con neumotórax ulterior seguido o no de pleuroscopia con la cual podemos pinzar zonas sospechosas para la biopsia.

Casos clínicos

Caso 1.º — D. B. Hombre de 50 años de edad, que inicia su enfermedad respiratoria de una manera brusca, con escalofríos, temperatura elevada, con sudores profusos y tos seca muy pertinaz. Por exploración física encontramos submatidez en región superior del pulmón derecho con respiración soplante y algún subcrepitante a la tos. No expectora, por lo cual no puede practicársele baciloscopia. El recuento hemático da: 20.000 leucocitos con 85 por 100 de polinucleares. La velocidad de sedimentación es muy elevada, con un índice de Katz de 70. El estado general del enfermo aparece muy intoxicado. En la radiografía (26-6-44. Fig. 1) vemos una sombra superior derecha con opacidad más densa en región clavicular interna y alguna imagen clara infraclavicular.

He aquí un caso que por la sintomatología clínica igualmente puede tratarse de un «infiltrado caseoso extenso» que de un «abceso pulmonar», que de un «cáncer pulmonar». Se le hace un tratamiento intenso de sulfamidas durante

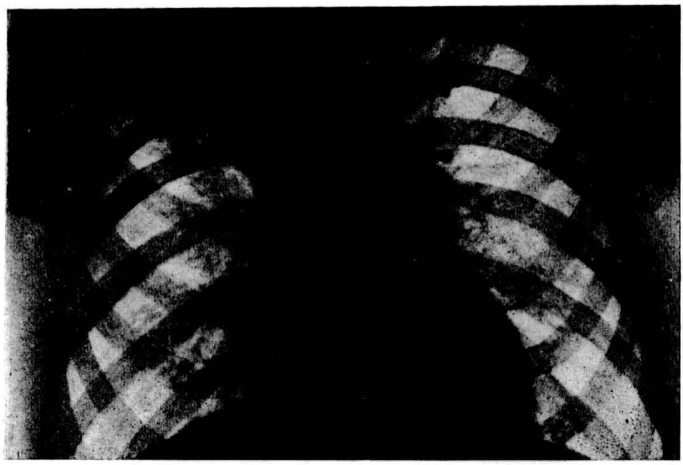

Fig. 1

tres días que no mejora el cuadro. Tiene unos esputos hemoptoicos. Se hacen varias baciloscopias que son negativas. El enfermo empeora. Se le hace broncoscopia que demuestra normalidad bronquial. Es introducido en bronquio superior un portaalgodones empapado con suero el análisis del cual nos da algún bacilo. Se inicia Neumotórax. A los cinco días empieza a expectorar y el bacilo es abundantemente positivo. Más tarde, a pesar de un colapso casi total y homo-

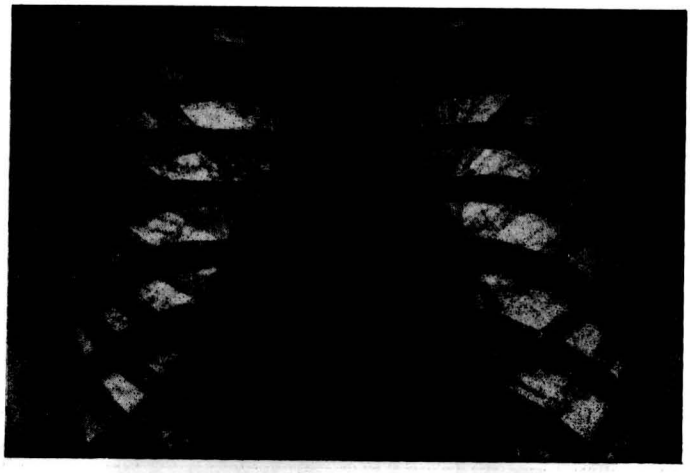

Fig. 2

géneo, se veía una caverna en el muñón, pero unos meses después ésta había desaparecido y el enfermo curó.

He aquí un caso que clínica y radiográficamente el diagnóstico diferencial

debía hacerse entre abceso, infiltrado y neoplasia. El tratamiento negativo con sulfamidas, y la falta de expectoración descartó el abceso; la broncoscopia con baciloscopia positiva eliminó el «cáncer bronquial» y confirmó el «infiltrado tuberculoso».

Caso 2.º — E. B. Hombre, de 20 años de edad, que acusa desde pequeño

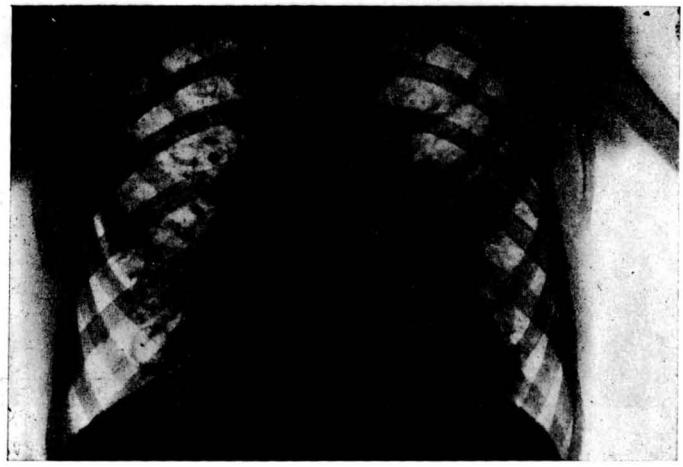

Fig. 3

tos y broncorrea. Unas temperaturas recientes acompañadas de hemoptisis lo inclinan a mi consulta. Radiológicamente (15-2-43. Fig. 2) demuestra un dibujo broncovascular muy acentuado, sobre todo en base derecha, y una imagen clara anular en segundo espacio intercostal anterior derecho. La baciloscopia insistentemente negativa nos hizo sospechar la existencia de bronquiectasias en la

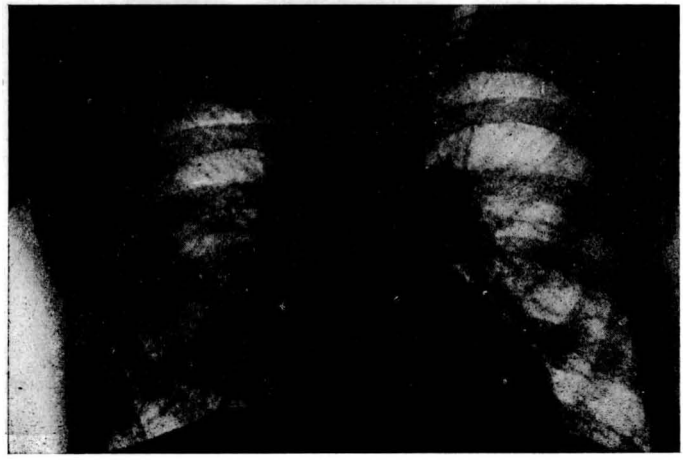

Fig. 4

rama del bronco inferior derecho, pues la auscultación era muy escandalosa con verdadero gorgoteo en el plano postero inferior derecho. La broncografía nos demostró en la región parahiliar derecha bronquios dilatados y tortuosos con un

quiste aéreo a nivel del arco anterior de la segunda costilla, exactamente en el sitio donde se ubicaba la imagen clara anular de la radiografía simple.

Caso 3.º — I N., con sintomatología semejante al caso anterior, nos demuestra un pulmón derecho poliquístico con algunas dilataciones bronquiales. Radiografía de contraste con lipiodol (4-5-43. Fig. 3).

Caso 4.º — D. M. Hombre, de 65 años de edad, con hemoptisis y fiebre irregular; anorexia absoluta habiendo perdido cinco kilos en veinte días. Recuento hemático y fórmula leucocitaria normal. El índice de Katz, 80. La radiografía (18-XI-47. Fig. 4) demuestra una sombra densa que ocupa el tercio superior del pulmón derecho con límite inferior deshilachado y otra sombra más pequeña de límites deshilachados también en cuarto espacio intercostal anterior. Hay sospecha de áreas de destrucción en el arco posterior de la cuarta costilla; pero sus límites son bien conservados, lo que no es propio de la neoplasia. Hay

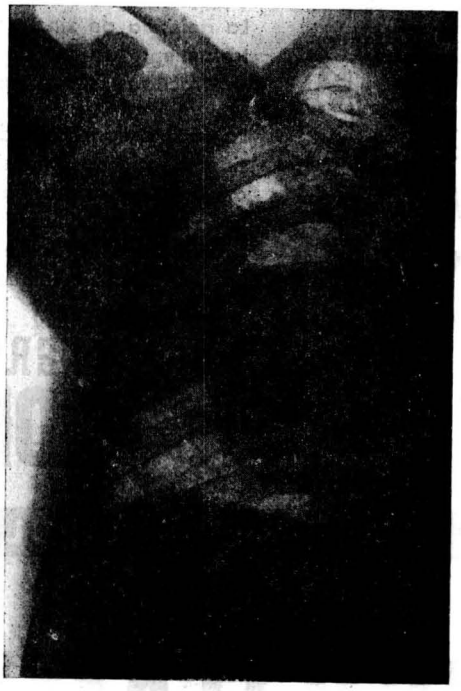

Fig. 5

dolores toracobraquiales derechos muy acentuados. La curva térmica es de tipo tuberculoso; por la mañana está apirético y por la noche de 38º a 39º con sudores profusos. No hay ninguna otra enfermedad concomitante. El diagnóstico es muy dudoso y el enfermo se negó a todo otro tipo de exploración. Sometemos al enfermo a una cura higiénicodietética durante dos meses, al cabo de los cuales el enfermo se había repuesto completamente en su estado general, el índice de Katz había bajado a 10, y la imagen radiográfica se había normalizado extraordinariamente. Fué, pues, la evolución del proceso que nos confirmó que se trataba de un infiltrado tuberculoso en la vejez.

Caso 5.º — G. F. Hombre, de 20 años. Comienzo agudo con fiebre intermitente, tos y expectoración abundante y hemática. La microbiología del esputo es banal. La radiografía (5-8-42. Fig. 5) demuestra una sombra densa parahiliar derecha con

una imagen hidroaérea en su parte superior. La baciloscopia negativa nos diagnosticó un «abceso de pulmón» que se curó completamente en un mes con cuatro sesiones de broncoaspiración.

PROVENTAS