SIMILARIDAD DE LOS PATRONES DE BLOQUEO DE RAMA DERECHA Y DE INFARTO POSTERIOR EN LAS DERIVACIONES ESOFAGICAS; DISQUISICION PATOGENICA

Dr. A. AMATLLER TRIAS

Servicio de Cardiología de la Clínica B. Prof. Dr. M. Soriano

UNA de las características seguidas en nuestra tesis doctoral sobre derivaciones esofágicas, fué el estudio del mecanismo de formación de los patrones, expresivos del trastorno electrocardiográfico de cada una de las cardiopatías objeto de estudio.

En el amplio estudio efectuado, pudimos comprobar la frecuente similitud morfológica de los patrones propios del infarto anterior con los del bloqueo de rama izquierda y los del infarto posterior con los de bloqueo de rama derecha, en las derivaciones esofágicas de nivel epicárdico o inferior, en este último caso.

Dicha similitud pudo ser hallada gracias a los múltiples registros obtenidos en distintas zonas de las derivaciones esofágicas de nivel epicárdico, pues la morfología del patrón suele variar sensiblemente de una zona a otra, a pesar de recaer en el mismo nivel esofágico.

La variabilidad de registro conseguida en dichas derivaciones por zonas de un mismo nivel, nos hace disentir del criterio de algunos autores, como ORAM y colaboradores, quienes valorizan más la $_aV_F$, que las derivaciones esofágicas para el registro del patrón de infarto posterior, pues en los 27 casos por nosotros estudiados, en ninguno dejó de registrarse el patrón de injuria propio del infarto posterior, en una zona u otra del mismo nivel de registro esofágico.

Los patrones hallados en el infarto posterior fueron: QS en 10 casos; QR en otros 10, y en los 7 restantes, registróse el típico ST con onda T negativa simétrica.

En otras zonas del mismo nivel fueron: rS en 4 casos; Rs o S en 3 casos; qRs o qR en 7 casos; qRS en 3 casos.

Los registros en $_aV_F$, en los mismos enfermos fueron: rS en 6 casos; rSR' en 1 caso (las Es registraron QS y T negativo simétrica); QR en 9 casos; R, un caso (Es : QR); rS en 4 casos (Es : T negativa simétrica); onda T negativa simétrica en 3 casos (Es:QR); patrón normal en 4 casos (Es : QS en 3 casos y en otro T negativa simétrica).

El estudio del bloqueo de rama

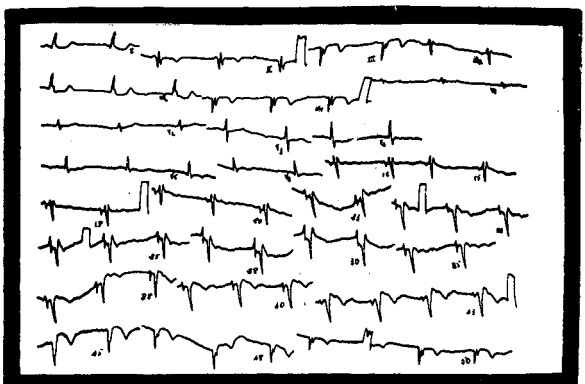

Registro núm. 179. — *Infarto posterior*. Patrón típico en las derivaciones III-aVF y en esofágicas 50-48-45. Véase la similitud con el registro esofágico M.° 353 (Es. 35-33-30), aunque de distinto nivel.

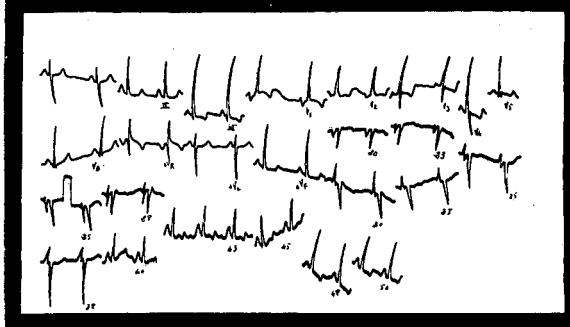

Registro núm. 259. — Hipertrofia ventricular derecha. Patrón QS en esofágicas 38-35-33. Típico patrón de hipertrofia auricular derecha en 45-43-40. Obsérvese cómo ocupa la totalidad del intervalo PR.

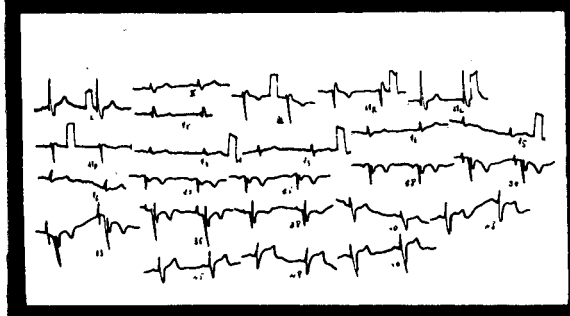

Registro núm. 353. — Bloque de rama derecha incompleto. Presencia en esofágicas 50-48-45-43 de una deflexión S amplia. En 38-35-33 se ve cómo la S tardía (expresiva de potenciales endocavitarios negativos del ventrículo derecho), neutraliza la deflexión positiva R, expresiva de los potenciales de la cara posterior (ventrículo izquierdo).

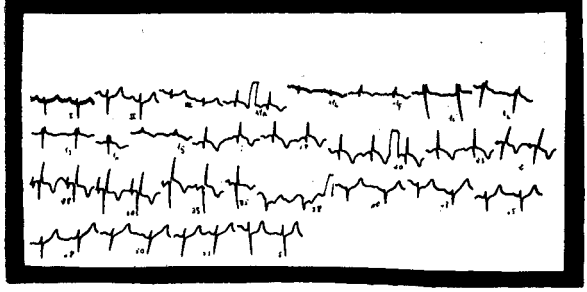

Registro núm. 375. — Hipertrofia ventricular derecha. Obsérvese el patrón QS en esofágicas M.° 38-40.

derecha comprendió 30 casos, registrándose en las esofágicas los patrones: QS en 2 casos; QR en un caso; QRs en 2 casos; qrS en 4 casos; Qr en un caso; QRS en 2 casos. Estos registros se obtuvieron en esofágicas de nivel transicional y con la onda T positiva.

En otras zonas de los mismos enfermos fueron registrados: rS en 9 casos; Rs en 7 casos; qR en otros 7 casos y rsr'S' en 7 casos (en total, 30).

No dejó de observarse en ninguno de estos casos, aunque en zonas distintas, la presencia de S (24 casos) o s (en el resto).

Destaca, pues, en el patrón de bloqueo de rama derecha, la presencia de la deflexión Q (12 casos), que nos obliga a establecer el diagnóstico diferencial con el patrón de infarto posterior.

Consideramos fundamental en el bloqueo de rama derecha, que dicha deflexión sea registrada con predilección *en las derivaciones esofágicas calificadas por nosotros de nivel transicional* (comienzo del registro de la deflexión intrinsicoide auricular), la positividad de la onda T y la mayor amplitud del QRS, siempre que en el infarto posterior no coexista un bloqueo de rama derecha.

En cuanto al mecanismo patogénico de formación de los patrones de bloqueo de rama derecha y de infarto posterior constituye la única explicación posible, a nuestro parecer, *la lesión del subendocardio,* con el consiguiente trastorno de conducción a nivel de la sinapsis purkinjo-miocárdica.

Este motivaría en el infarto posterior un trastorno en la despolarización parcial o total, *que tendría lugar del pericardio al endocardio,* motivando la formación de potenciales negativos en el epicardio y positivos en el endocardio a nivel de la zona injuriada (la formación de potenciales positivos endocárdicos está demostrada en el estudio de los potenciales endocavitarios del infarto anterior con derivaciones esofágicas, efectuado en nuestra tesis doctoral). En el bloqueo de rama derecha, el trastorno subendocárdico, que recaería sólo en el ventrículo derecho, motivaría la activación tardía del mismo, de forma que sus potenciales negativos endocavitarios neutralizarían en su totalidad o en parte los normalmente positivos finales y propios del epicardio posterior, motivando la inscripción de un patrón QS de morfología en W (de S o s tardía y final).

Por lo tanto, en el bloqueo de rama, el patrón QS sería resultante de la suma de los patrones propios del ventrículo izquierdo, con los del ventrículo derecho, de formación y activación más tardía.

No queremos dejar de comentar que hemos observado patrones similares en la hipertrofia ventricular derecha, lo que nos identifica con la opinión de SODI PALLARÉS, que considera constante, en esta afección, la existencia de un trastorno de conducción.