ACTAS CLINICAS

DIAGNOSTICO RADIOLOGICO DE UN CASO DE ILEUS BILIAR

Dres. A. MODOLELL y F. MANCHON

Se trata de una paciente, obesa, de unos 60 años de edad, que presenta un cuadro abdominal agudo, con dolores difusos, vómitos intermitentes, vientre muy distendido y cierre completo del abdomen. En este estado ingresa en un centro quirúrgico donde, después de sondar la vejiga y extraer más de dos litros de orina, disminuye la distensión abdominal y mejora el cuadro clínico. En estas condiciones se solicita una exploración radiológica, que efectuamos con un aparato portátil en la misma cama de la enferma. La radioscopia nos muestra que la movilidad de las cúpulas diafragmáticas está conservada, la ausencia de gas intraperitoneal y la claridad normal de las bases pulmonares. En el intestino aparecen varias cámaras gaseosas de localización central. El enema opaco demuestra la permeabilidad de todo el cuadro cólico y la existencia de una deformación cóncava en el borde interno del fondo cecal por compresión extrínseca. A continuación administramos por ingesta una pequeña contidad de papilla barita-da que, aprovechando el tiempo mediado hasta la iniciación del acto quirúrgico, nos permitió seguir el tránsito intestinal y obtener las radiografías que presentamos. En ellas se pone en evidencia la imagen descrita por PORCHER con el nombre de «serpiente con cabeza transparente», constituída por una serie de asas dilatadas de intestino delgado encabezadas por una imagen lacunar redondeada y transparente. En este caso las asas dilatadas pertenecen a las últimas porciones del ileon. Aparecen ligeramente distendidas y con el dibujo bien marcado de los pliegues circulares. La configuración de las asas distendidas es igual, por lo tanto, a la que aparece en las oclusiones yeyunales altas. El diagnóstico topográfico de la oclusión pudo hacerse con exactitud, no por el aspecto de las asas, sino por la situación de la gran imagen lacunar, la llamada «cabeza de serpiente», que comprimía el ciego y nos indicaba su localización en las proximidades de la válvula íleocecal.

Esta imagen lacunar transparen-

te, de forma ovalada y con una fina insinuación de la papilla opaca en forma de pata de cangrejo, es patognomónica de los cálculos transparentes de origen vesicular.

La intervención, practicada por el doctor OTERO, directamente sobre fosa ilíaca derecha, como si se tratase de una apendicitis, permitió extraer la masa calculosa constituída por un conglomerado de cuatro grandes cálculos y un relleno de barro biliar que moldeaba exactamente la forma interna de la vesícula biliar. El curso postoperatorio fué rápido y benigno.

Aunque sea muy discutida la administración de papilla opaca en los procesos oclusivos, en el presente caso su administración no solamente hizo más patentes en las radiografías las imágenes en círculo de las válvulas conniventes, sino que, además, puso en evidencia la imagen calculosa en forma de la «cabeza clara de serpiente». La única contraindicación que aceptamos a la ingestión de papilla opaca en los ocluídos, es la pérdida de tiempo y el consiguiente retraso de una indicación quirúrgica de urgencia.

También es de notar que en el presente caso de oclusión a nivel del íleon terminal, el aspecto de las asas distendidas se caracteriza por la presencia de válvulas conniventes, iguales a las que aparecen en las oclusiones yeyunales, cosa que hemos observado en todas las oclusiones ileales de origen mecánico, sin complicaciones.

De haber existido en este caso lesión mesentérica producida por

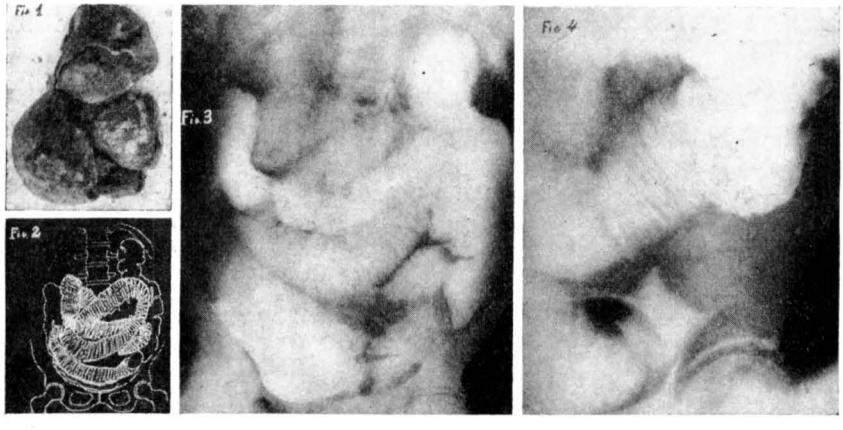

Fig. 1. — Fotografía del conglomerado calculoso extraído.
Figs. 2 y 3. — Radiografía en decúbito dorsal después de enema opaco y papilla por vía oral: cuadro cólico contraído y sin cámaras gaseosas. Ciego formado por compresión extrínseca. Asas dilatadas de íleon con imágenes de válvulas conniventes, terminando en una gran pata de cangrejo frente a la deformidad cóncava del ciego, formando en conjunto una imagen típica de serpiente con cabeza transparente.
Fig. 4. — Imagen ampliada en la que se detallan los contornos del cálculo.

el obstáculo, se hubiera borrado el dibujo de las válvulas conniventes, apareciendo asas dilatadas, de bordes arqueados y lisos como trazadas con el compás. También se excluyó la peritonitis, por no presentar las asas dilatadas engrosamiento aparente de sus paredes.

El examen de estas radiografías nos permitió establecer el diagnóstico de ileus biliar, con oclusión a nivel de la última asa ileal y sin fenómenos inflamatorios del peritoneo ni lesión mesentérica, diagnóstico que confirmó plenamente la intervención quirúrgica.